


MIGRACIÓN INTRAPÉLVICA DE LA CABEZA DE PRUEBA DE PRÓTESIS TOTAL DE CADERA

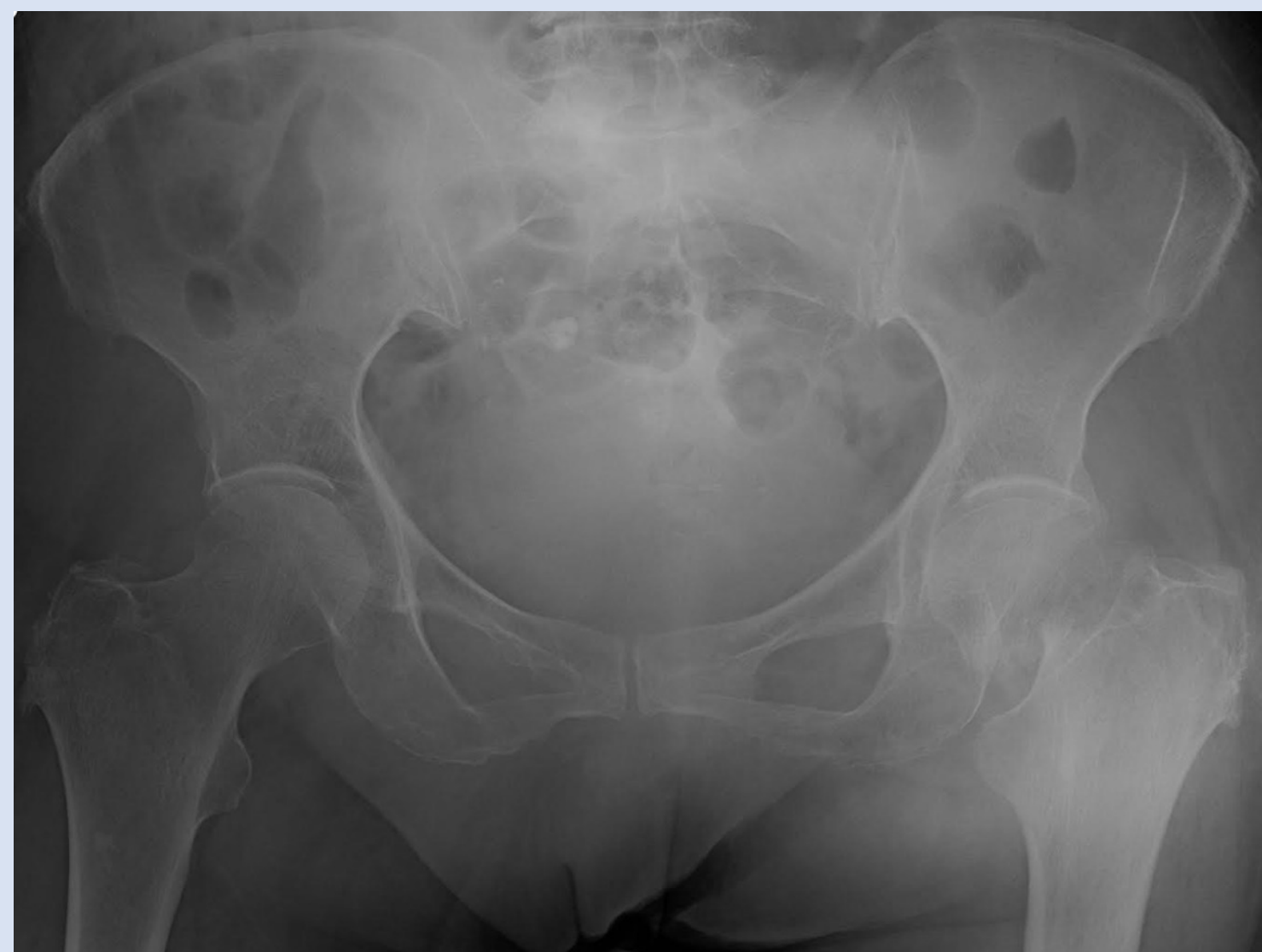Pedro Campos, Pedro Bizarro, Daniel Bernardino
Hospital Vila Franca de Xira, Vila Franca De Xira, Portugal

OBJECTIVOS

Pretendemos describir un caso clínico sobre una complicación rara de prótesis total de cadera

MATERIAL Y METODOLOGÍA

 79 anos, autónoma



1. Ingresada por fractura del cuello femoral izquierdo (Garden IV)

Se decidió proponer el
reemplazo total de la cadera

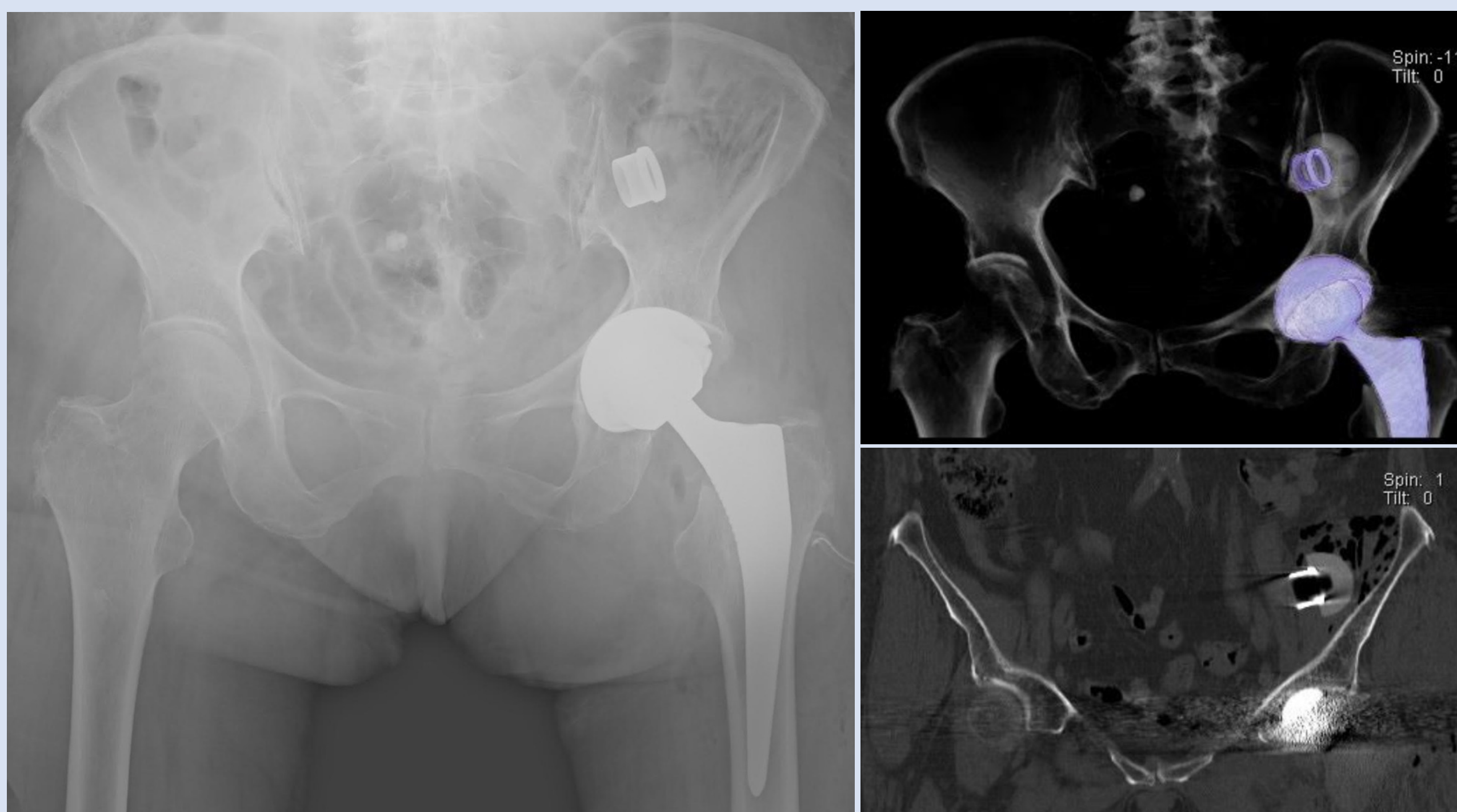
CIRUGÍA
(Vía de Hardinge)

Durante la prueba del cuello femoral, la cabeza de prueba se perdió en las partes blandas

DESPUÉS DE MÚLTIPLES INTENTOS
NO HA SIDO POSIBLE LA RECUPERACIÓN
DE LA CABEZA DE PRUEBA

Con el apoyo de radioscopia nos pareció
que el material estaba en localización
intrapélvica

RESULTADOS

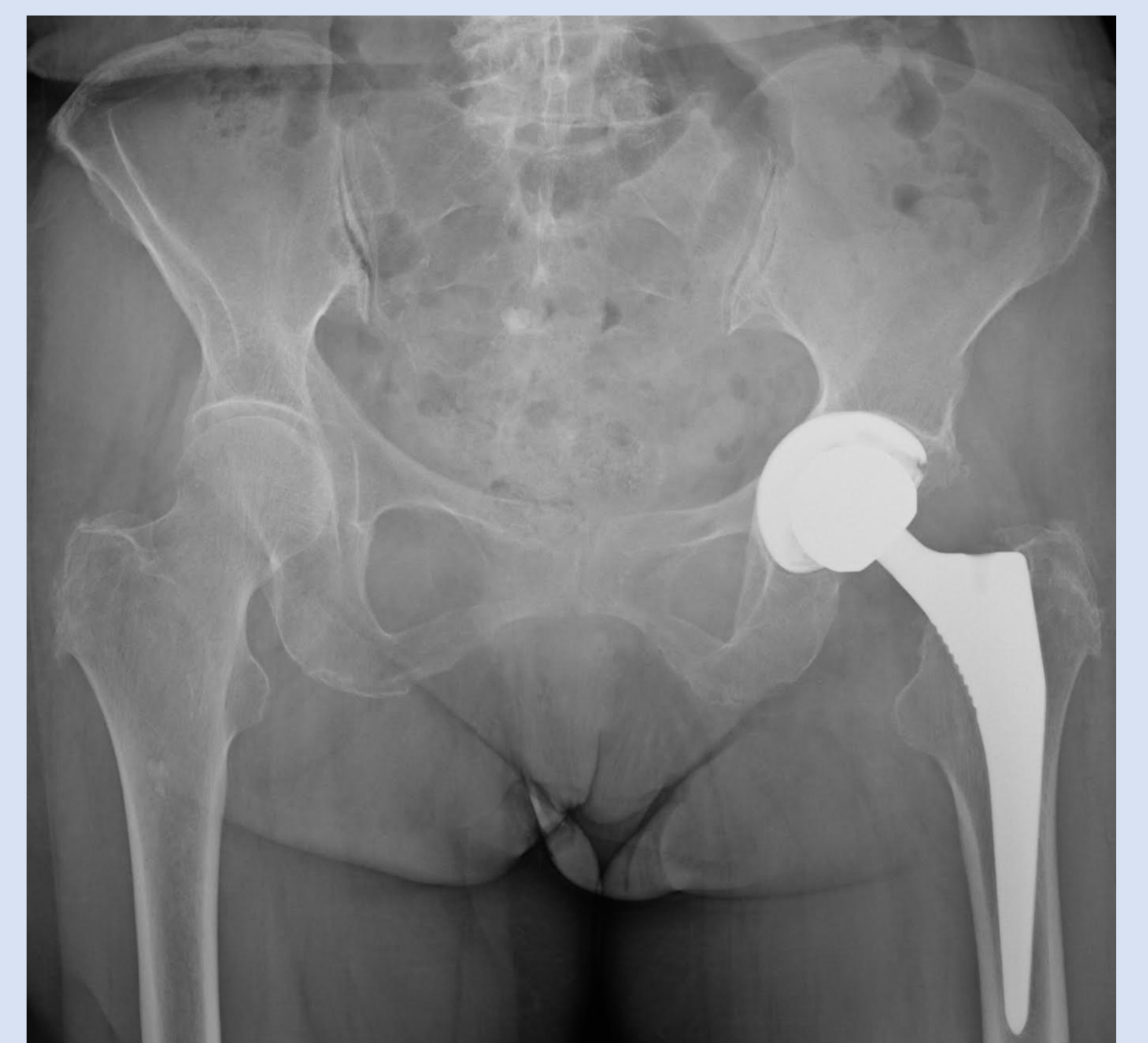

2. Radiografía y Tomografía Computorizada

La cabeza de prueba en localización intrapélvica, en el trayecto del muslo ilíaco izquierdo

CIRUGÍA

Extracción del objeto, a
través de la ventana lateral
de la vía ilioinguinal



3. Radiografía postoperatoria

CONCLUSIONES

El reemplazo total de la cadera es una de las cirugías más frecuentes en Ortopedia y Traumatología, pero hay muchas complicaciones posibles

La prueba del cuello femoral es un procedimiento sencillo y necesario en todas las prótesis de cadera; no son frecuentes complicaciones durante este procedimiento, pero en este caso se observó la migración de la cabeza femoral para una localización rara y no accesible por la misma vía realizada para la cirugía de reemplazo de cadera

Aunque la literatura ya tenga demostrado la migración pélvica de la cabeza de prueba a través del conducto inguinal, se trata de una complicación muy rara y hay pocos casos descritos

Este caso demostró que el procedimiento de prueba del cuello femoral puede no ser tan sencillo como pensábamos, por lo que debemos tener en cuenta que esta complicación es posible