

ARTRODESIS CUNEOMETATARSIANA ASOCIADA A OSTEOTOMÍA DE COTTON: A PROPÓSITO DE UN CASO.


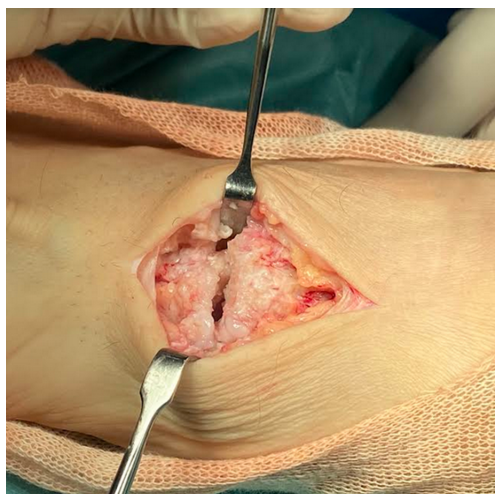
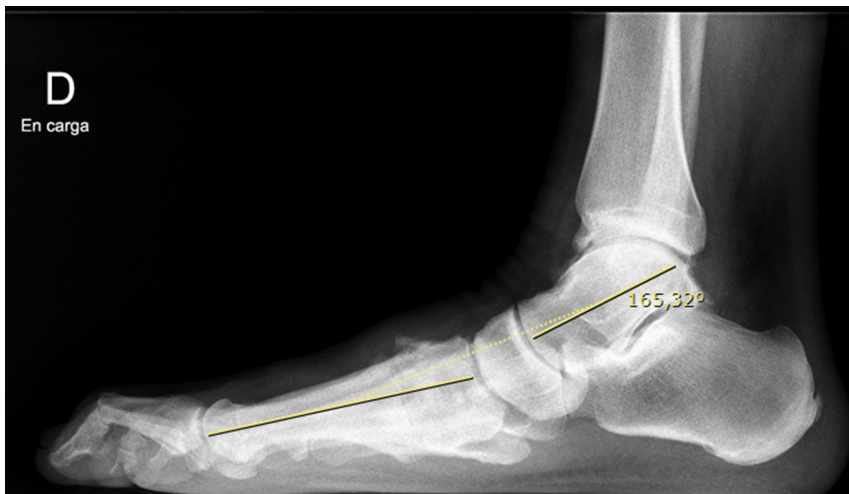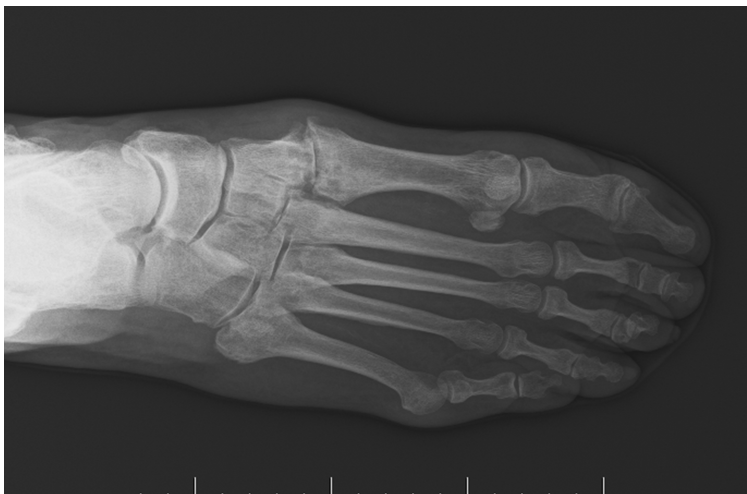
Teixidó de la Cruz, Aina; Lopez Guzman, Marco Nel; Benito Santamaria, Jennifer; Froufe Siota, Miguel Angel
CIRURGIA ORTOPÉDICA I TRAUMATOLOGIA. HOSPITAL DOCTOR JOSEP TRUETA DE GIRONA

OBJETIVO:

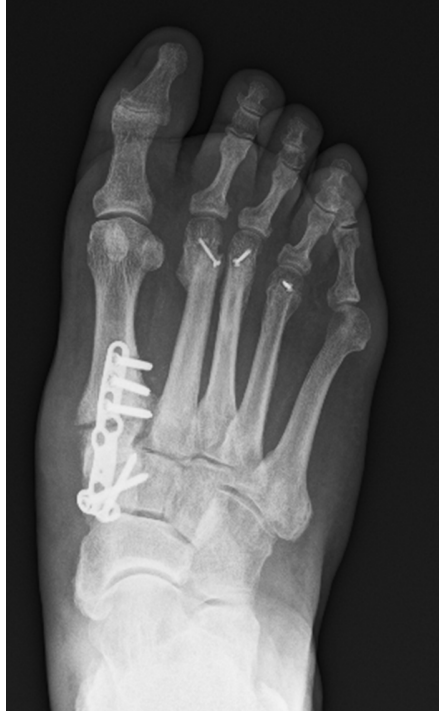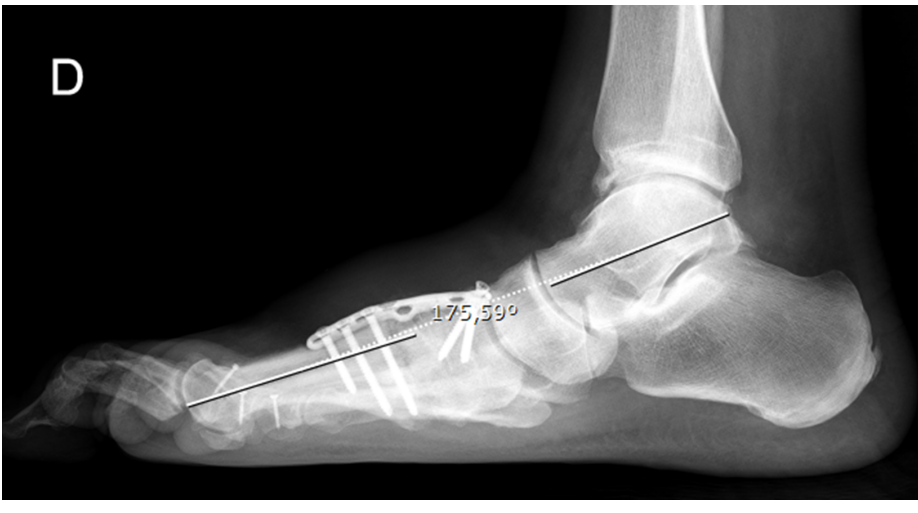
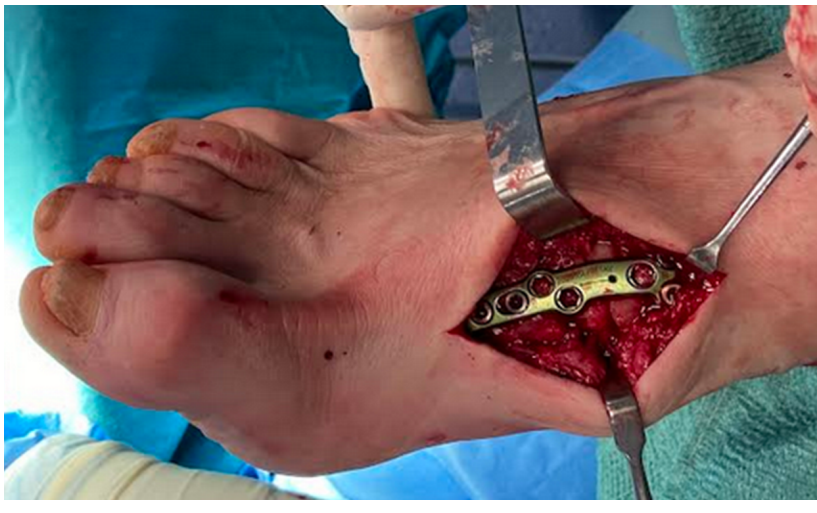
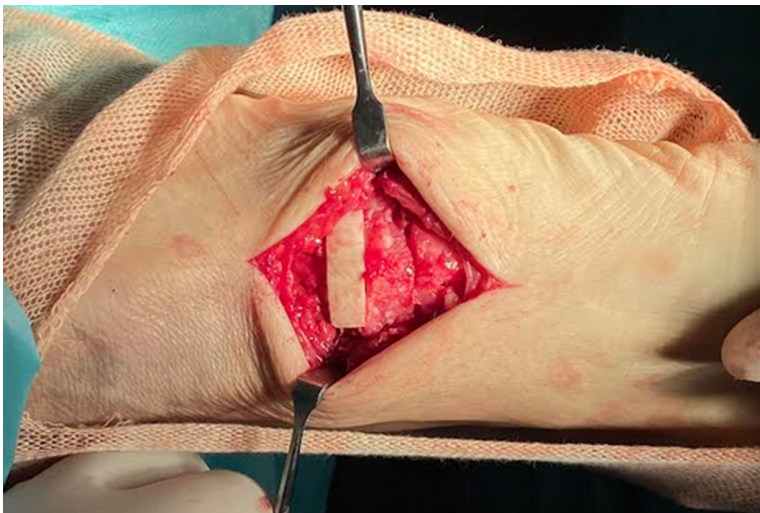
Presentar la técnica de artrodesis cuneometatarsiana junto con una osteotomía de apertura de la primera cuña (osteotomía de Cotton)

- ♀ 70 años
- Dolor selectivo articulación cuneometatarsiana con osteofitos prominentes, metatarsalgia de tercer rocker, supinación del antepié derecho.
- No valgo del retropié, test de “doble y simple heel rise test” estaban conservados
- En las pruebas radiológicas se mostraba una artrosis cuneometatarsiana avanzada, un índice minus con alteración de la formula metatarsal y un Angulo de Meary de 14°.

MATERIAL Y METODOLOGÍA:



- Se realizó una osteotomía de apertura dorsal del 1r cuneiforme con aloinjerto estructural en cuña y se cruentaron las superficies articulares cuneometatarsianas para realizar la artrodesis.
- Se sintetizo con una placa larga en columna medial y se realizaron osteotomías triples de weil de M2 a M4
- Se inmovilizó con una férula de yeso, y se autorizó la carga protegida a las seis semanas.



RESULTADOS:

- A los seis meses de la cirugía, el paciente tiene una evolución clínica favorable, pasando de una puntuación de la escala de AOFAs de 61 a 91.
- Presenta una artrodesis radiológica óptima y una mejoría del Angulo de Meary de 14° preoperatorios a 4° postoperatorios.

- El tratamiento de la supinación del antepié consiste en un descenso de la columna interna.
- Si se asocia una osteotomía de la primera cuña de apertura en flexión plantar a una artrodesis de la articulación cuneometatarsiana en el mismo acto quirúrgico, se pueden obtener buenos resultados, tanto clínicos como radiológicos con mínima morbilidad.

CONCLUSIONES:

