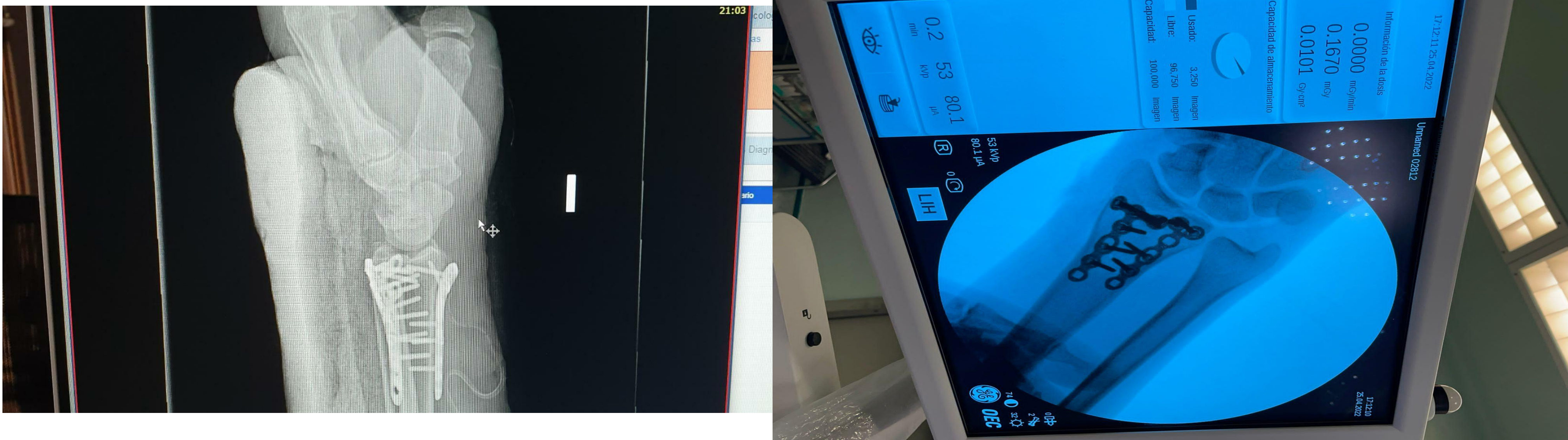


cirugía de revisión radio distal osteosíntesis, con doble placa

•AUTORES: JUAN PABLO GUZMÁN ZAPATA, CARMEN SALVAT DAVILA,LUIS ANTONIO RUIZ VILLANUEVA, CARLOS JUAREZ CORDERO, GERARDO DÍAZ QUIRÓS

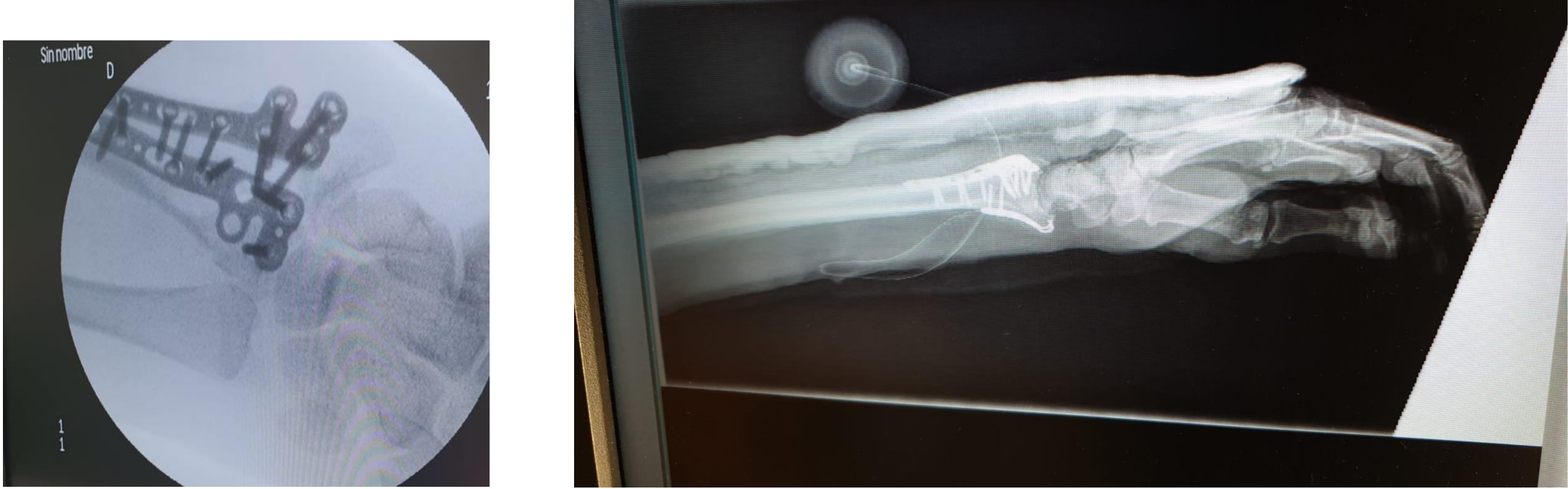
OBJETIVOS

exponer nuestra experiencia, en cirugía de revisión, radio distal, por vía dorsal



MATERIAL Y METODOS

se presentan 5 casos, con fallo de osteosíntesis, por via volar, don se el control posoperatorio, es suboptimo, por lo que se realiza TAC y valoración para cirugía de revisión por abordaje dorsal, osteosíntesis, con doble placa, aporte de injerto



RESULTADOS

el 90 porciento presento, mejoría del dolor, 20ª presento, intolerancia al material de osteosíntesis, se realizo la transposición, del extensor primer dedo en todos los casos, 2 casos, se realizo osteosíntesis combinadas, preservando, placa volar, en 3 casos, se realizo artroscopia, para valorar la superficie articular y lesiones asociadas

CONCLUSIONES

El tratamiento de las fracturas del radio distal mediante un abordaje y osteosíntesis dorsal es un tema controvertido. Se debe tener en cuenta la anatomía de la región dorsal del extremo inferior del radio, donde existe una mayor dificultad para adaptar el material de fijación y la posible irritación del irritación de los tendones extensores. A pesar de estas dificultades, existen autores que han publicado buenos resultados con una tasa aceptable de complicaciones usando este tipo de abordaje y osteosíntesis