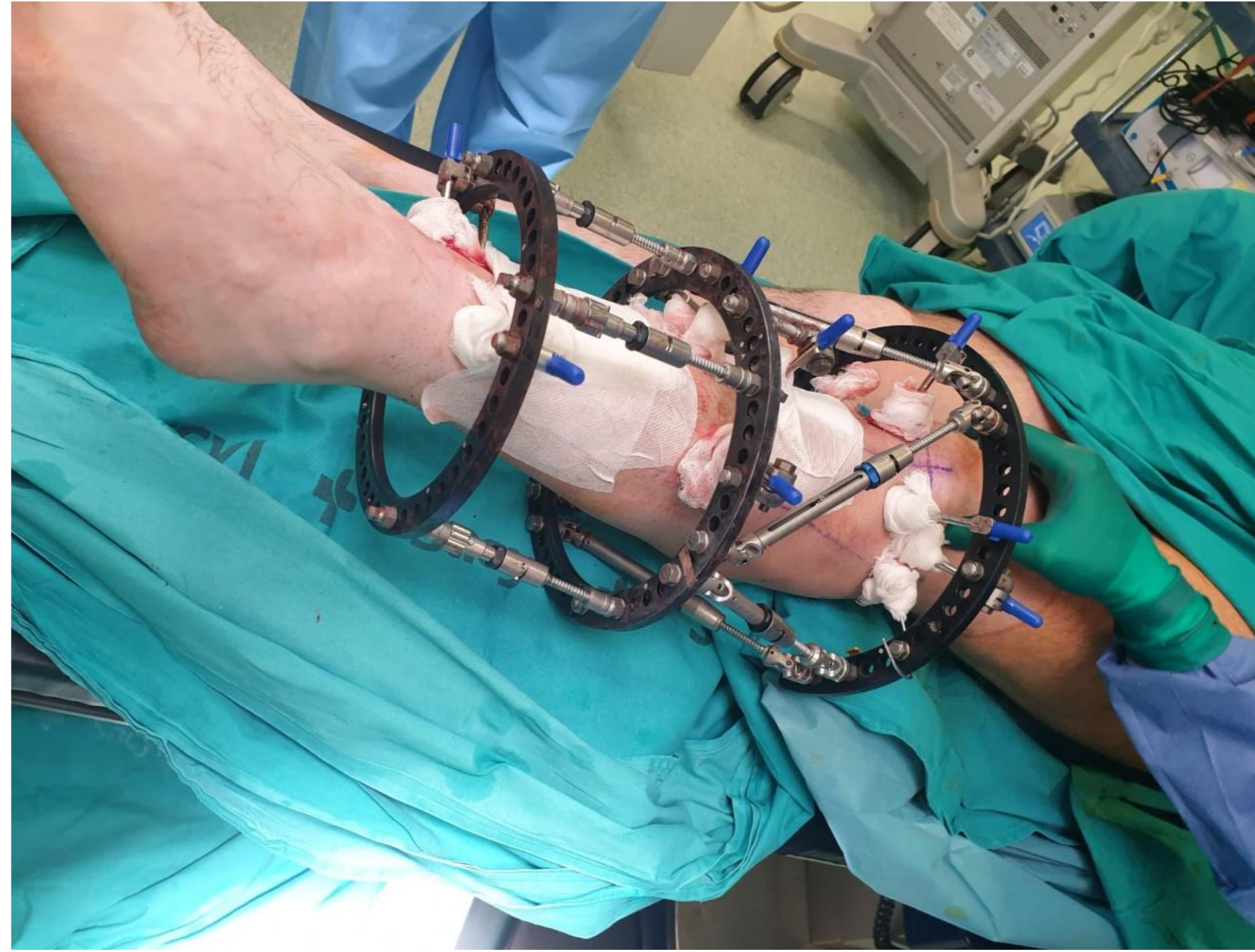


a propósito de un caso osteotomía triplanar tibia proximal y corrección valgo tercio medio tibia

•AUTORES: JUAN PABLO GUZMÁN ZAPATA, CARMEN SALVAT DAVILA, LUIS ANTONIO RUIZ VILLANUEVA, CARLOS JUAREZ CORDERO, ANTONIO LOPEZ SASTRE NUÑEZ

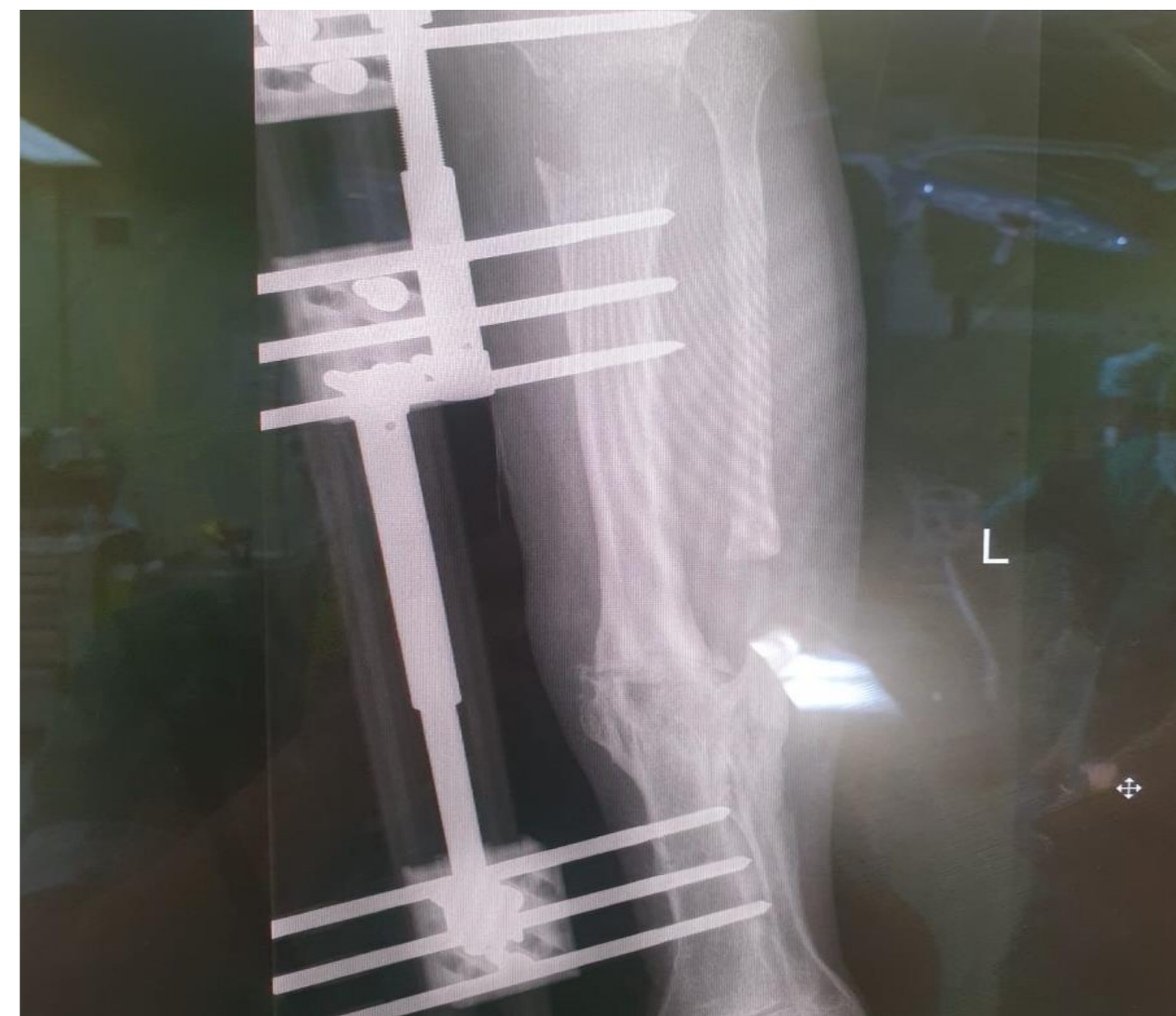
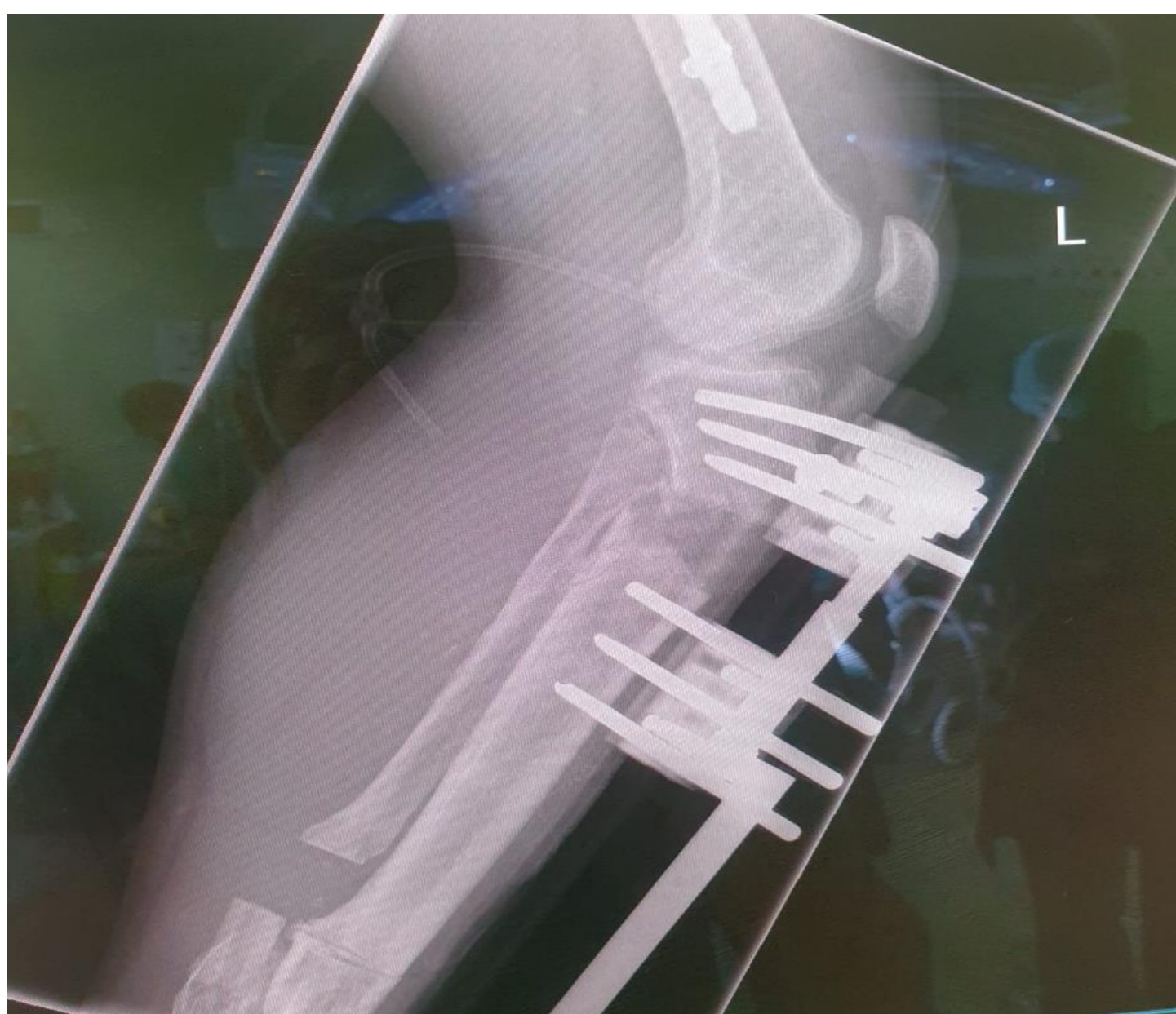OBJETIVOS

paciente, masculino, 30 años, presento accidente de trafico 5 años atras, acude a consulta, con deformidad de meseta proximal, extensión, de 15ª, alteración rotacional, 5ª, deformidad valgo tercio medio tibia izq., sinostosis tibio peronea.



MATERIAL Y METODOS

se realiza planificación, mediante TAC de extremidad, se realiza osteotomía triplanar, tibia proximal, osteotomía tercio medio tibia, tercio medio, a corrección se realiza mediante, fijador externo, tipo hexápodo, strkyer,



RESULTADOS

se divide la corrección en 3 fases, la primera de distracción, la segunda de corrección, y la tercera de consolidación, en la ultima fase se realiza el cambio de struts, convencionales, por compresión dinámica, con buena respuesta radiológica

CONCLUSIONES

la fijación, externa, navegada, por ordenador, no permite realizar correcciones a varios niveles, además de realizar, cambios, sin necesidad de realizar cirugías, de revisión. aportando gran versatilidad, a costa de u seguimiento muy cercano, por parte del medico tratante.