

LESIÓN DEL NERVO CIÁTICO POPLÍTEO EXTERNO POR UN TRAUMATISMO MENOR DE LA RODILLA

Pedro Campos¹, Juliana Sousa², Pedro Bizarro¹, Daniel Bernardino¹


¹Hospital Vila Franca de Xira, Vila Franca De Xira, Portugal

²Centro Hospitalar Lisboa Central, Lisboa, Portugal

OBJECTIVOS

Pretendemos describir un caso clínico sobre una causa rara de lesión del nervio ciático poplíteo externo (CPE)

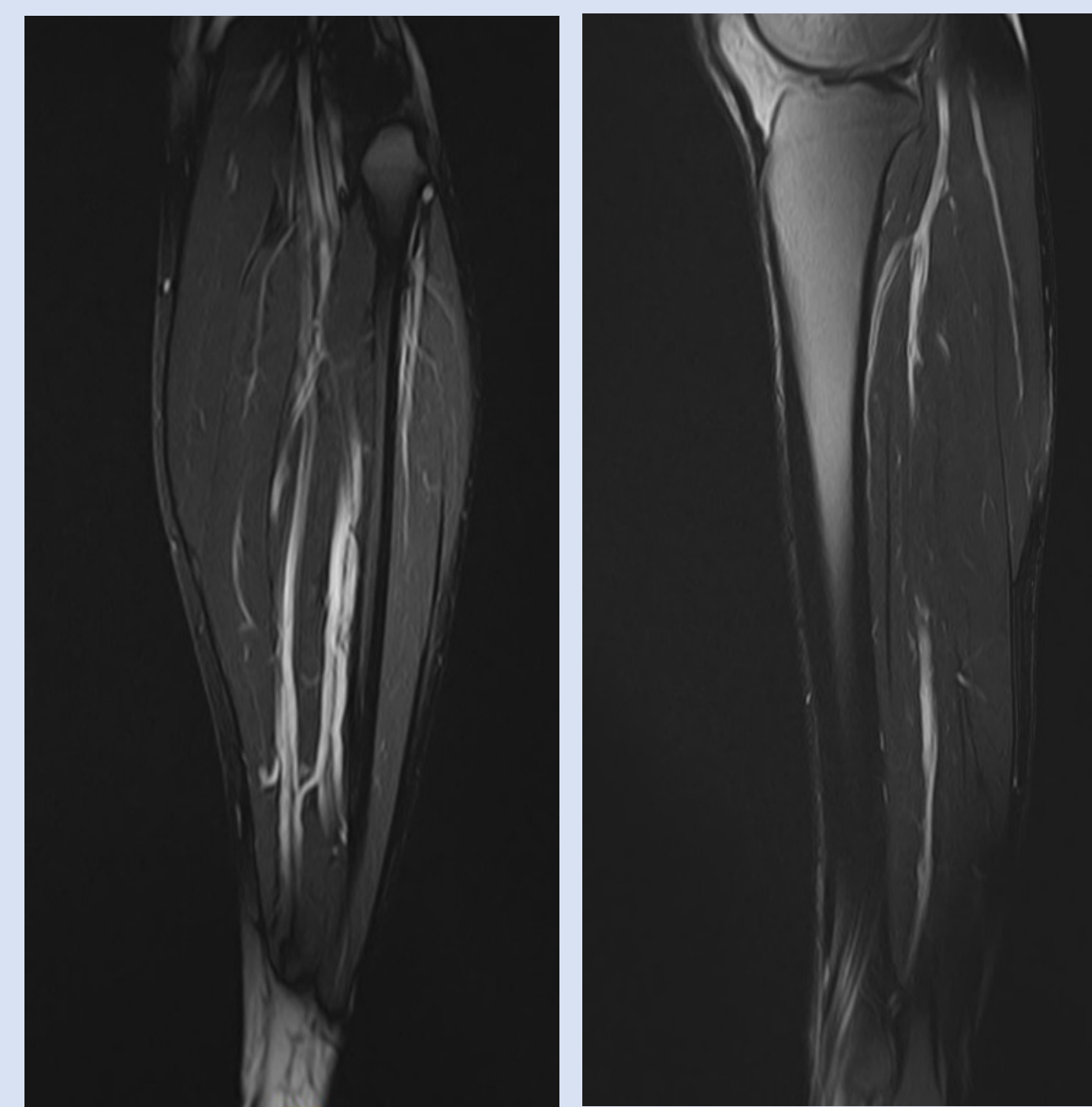
MATERIAL Y METODOLOGÍA

 27 anos

Acudió a la consulta por pie izquierdo pendiente después de un esguince de la rodilla durante la práctica de fútbol

Observación: ausencia de dorsiflexión de tobillo, déficit de eversión del pie y hipoestesia dorsal del pie

Comenzó tratamientos de fisioterapia un mes después del esguince, sin mejoría



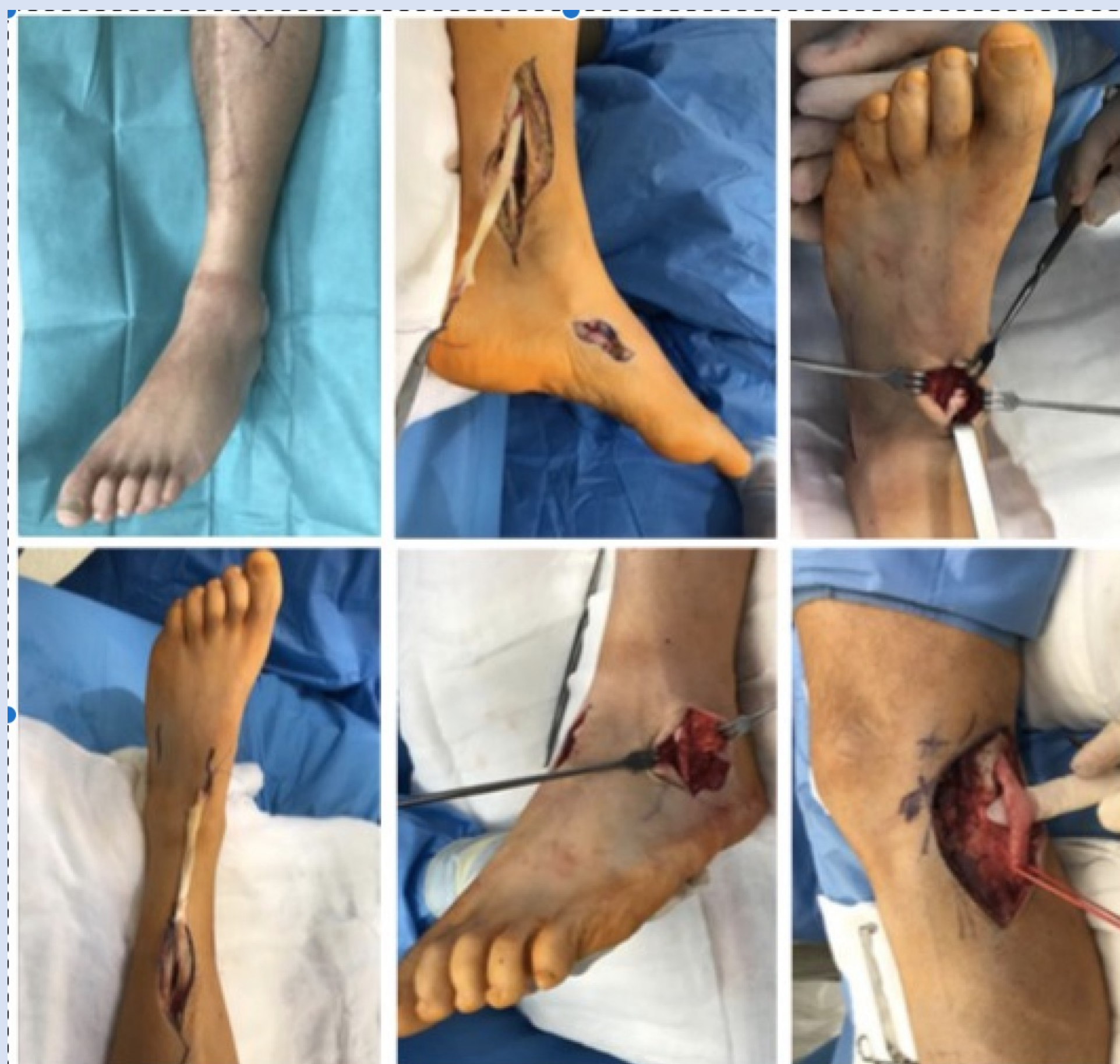1. Resonancia Magnética de la rodilla izquierda
Incremento significativo de la espesura del nervio, compatible con un neuroma con 20 centímetros de extensión abajo de la bifurcación del nervio ciático; no tenía lesiones de menisco, ligamento o del cartílago

Electromiograma: lesión axonal grave del CPE; sin signos de reinervación

Se decidió proponer al paciente una cirugía para exploración del nervio e transferencia tendinosa

RESULTADOS

CIRUGÍA



2. Cirugía.

Fue sometido a exploración del CPE y se confirmó el incremento de la espesura del nervio con tejido fibroso abundante.

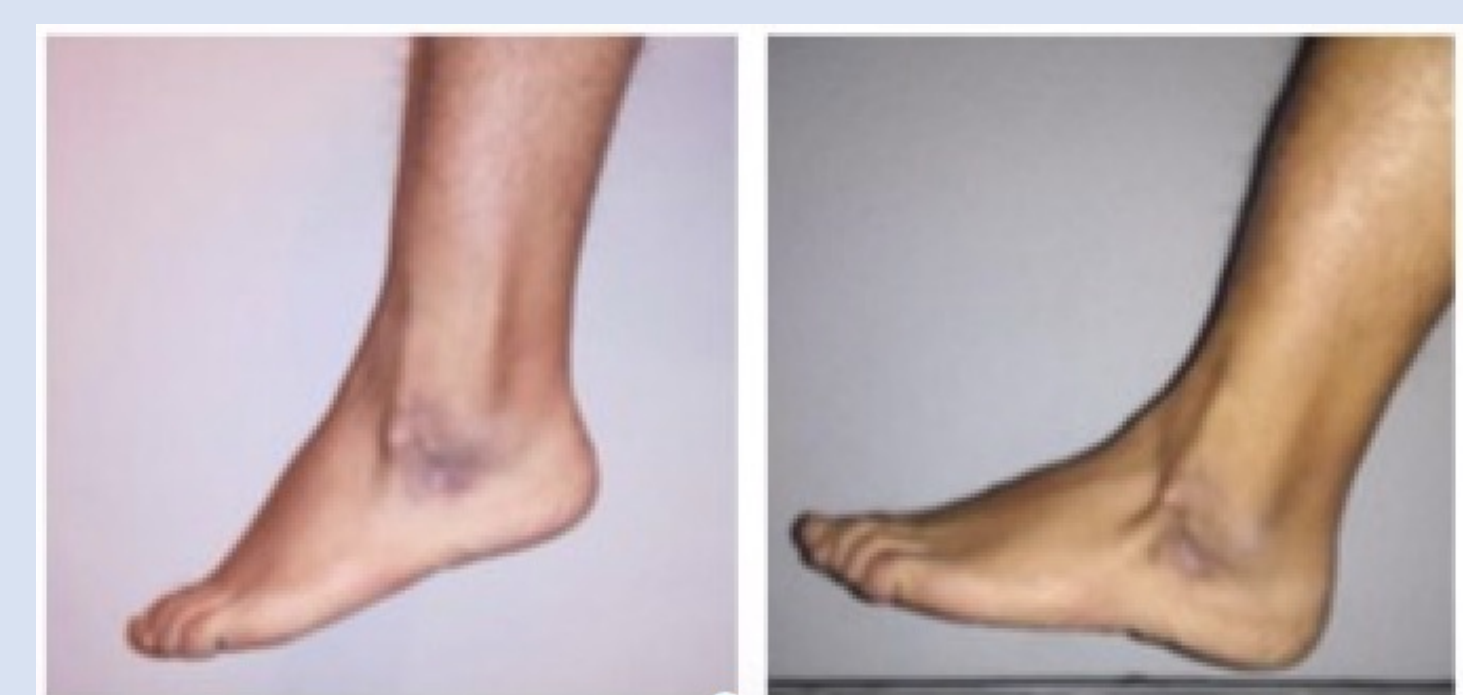Se realizó neurolisis y transferencia del tendón tibial posterior para el tendón tibial anterior y el tendón peroneo corto.

POSTOPERATORIO

Comenzó fisioterapia 6 semanas después



Mejora funcional gradual



6 meses

Restauración de la capacidad de marcha

Dorsiflexión del tobillo: 10°

Eversión del pie: 5°

CONCLUSIONES

El nervio ciático poplíteo externo es susceptible de daño en situaciones de traumatismo grave de la rodilla, sobre todo si hay fracturas complejas o luxación

En 14-40% de los casos de luxación de la rodilla puede ocurrir lesión parcial o completa del nervio ciático poplíteo externo

Aunque sea más frecuente en accidentes de tráfico, también puede ocurrir durante la práctica de deporte

Nuestro caso clínico muestra que puede ocurrir en traumatismos ligeros, como esguinces

Las consecuencias pueden ser tan graves como en las lesiones complejas de la rodilla, necesitando de cirugía

La opción por la transferencia tendinosa tiene buenos resultados en casos de larga evolución y con lesión amplia del nervio