

ESTUDIO DESCRIPTIVO DE LA DEGENERACIÓN MUCOIDE DEL LCA EN EL CHUB DURANTE 2012-2021

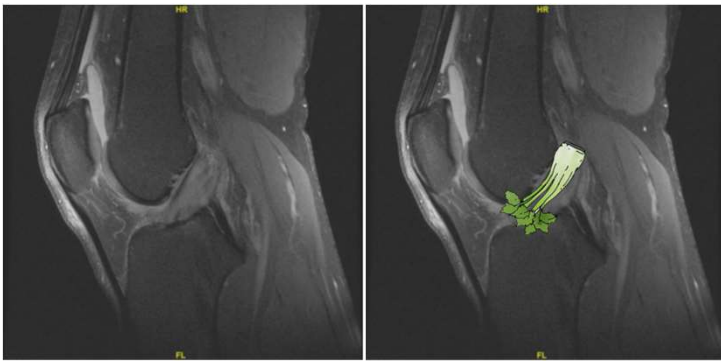
Dr. Manuel Blázquez Bonilla, Dra. Gloria Díaz Cano, Dra. Alba Pacheco Ciruelos, Dr. Juan Carlos Luna Berral, Dr. Francisco José Lozano Moreno
Servicio de Cirugía Ortopédica y Traumatología del Complejo Hospitalario Universitario de Badajoz

INTRODUCCIÓN Y OBJETIVOS

La Degeneración Mucoide es una entidad patológica de patogenia incierta poco común y poco estudiada, con una incidencia en RMN: 0,42%-4,3%. Presentamos un estudio descriptivo de una serie de 66 casos de Degeneración mucoide en el Complejo Hospitalario Universitario de Badajoz tratados quirúrgicamente entre los años 2012-2021.

ABSTRACT

Mucoid degeneration is a rare and poorly studied pathological entity of uncertain pathogenesis, with an incidence in MRI: 0.42%-4.3%. We present a descriptive study of a series of 66 cases of mucoid degeneration in the University Hospital Complex of Badajoz treated surgically between the years 2012-2021.



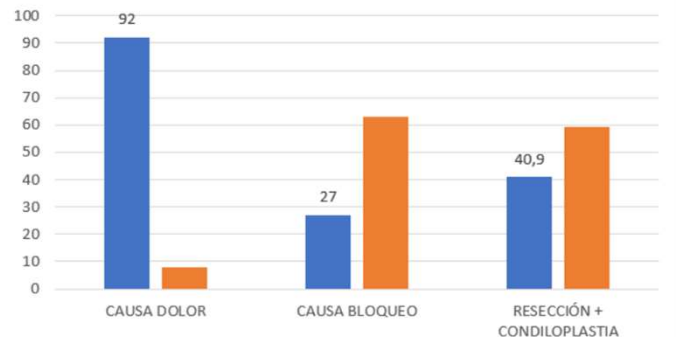
MATERIAL Y METODOLOGIA

Revisión retrospectiva de 66 casos tratados quirúrgicamente por sospecha de Degeneración mucoide y otras lesiones asociadas. Criterios de inclusión: edad, sexo, lateralidad, hallazgos radiológicos, hallazgos artroscópicos, tratamiento quirúrgico, resultados.

RESULTADOS

De los 66 pacientes, 41% fueron mujeres, 59% fueron hombres, siendo la edad media de 49 años. El 92% presentó dolor de rodilla, mientras que el 27% bloqueo. Solo 5 de los 66 casos presentaron exclusivamente la degeneración mucoide como única causa de su patología, en 5 de los 66 casos se enviaron biopsias a Anatomía Patológica, de las cuales 3 fueron diagnosticadas de degeneración mucoide, 27 pacientes fueron tratados con resección parcial y condiloplastia, siendo este el tratamiento principal. Un único paciente presentó complicaciones derivadas de la cirugía. Valorando a través de la escala Lysholm; 23 pacientes (34,9%) tuvieron un resultado excelente a medio-largo plazo, 32 (48,5%) bueno, y 11 justo (16,6%), siendo ninguno pobre.

RESULTADOS



CONCLUSIONES

La concordancia entre RMN y Artroscopia continúa difiriendo, por lo que la Artroscopia se mantiene como Gold Standard tanto para el tratamiento como para el diagnóstico de la degeneración mucoide. Como tratamiento la resección parcial junto a la condiloplastia genera resultados satisfactorios (Cuestionario Lysholm (87,25 de media) sin provocar posibles inestabilidades anteriores.

