

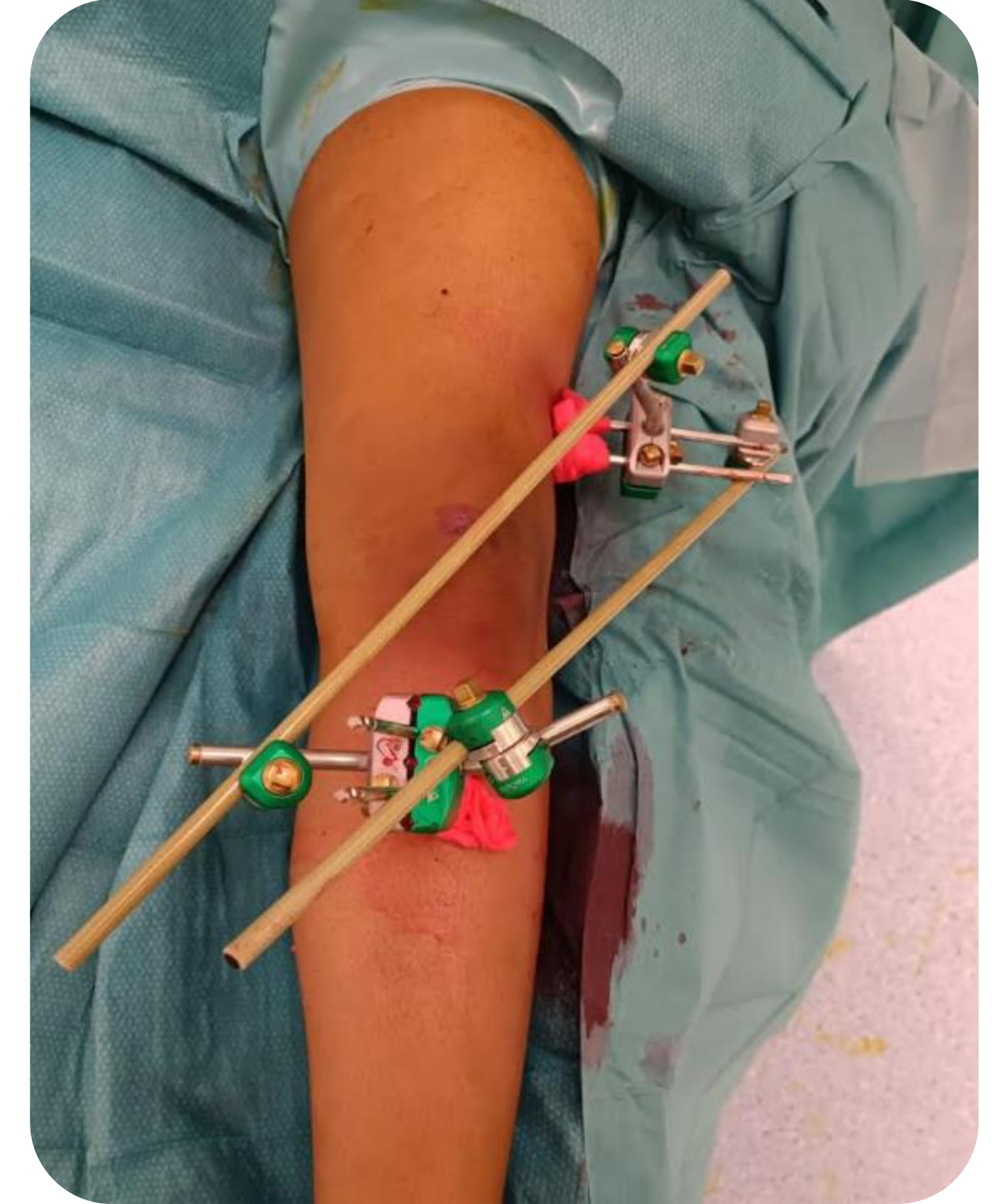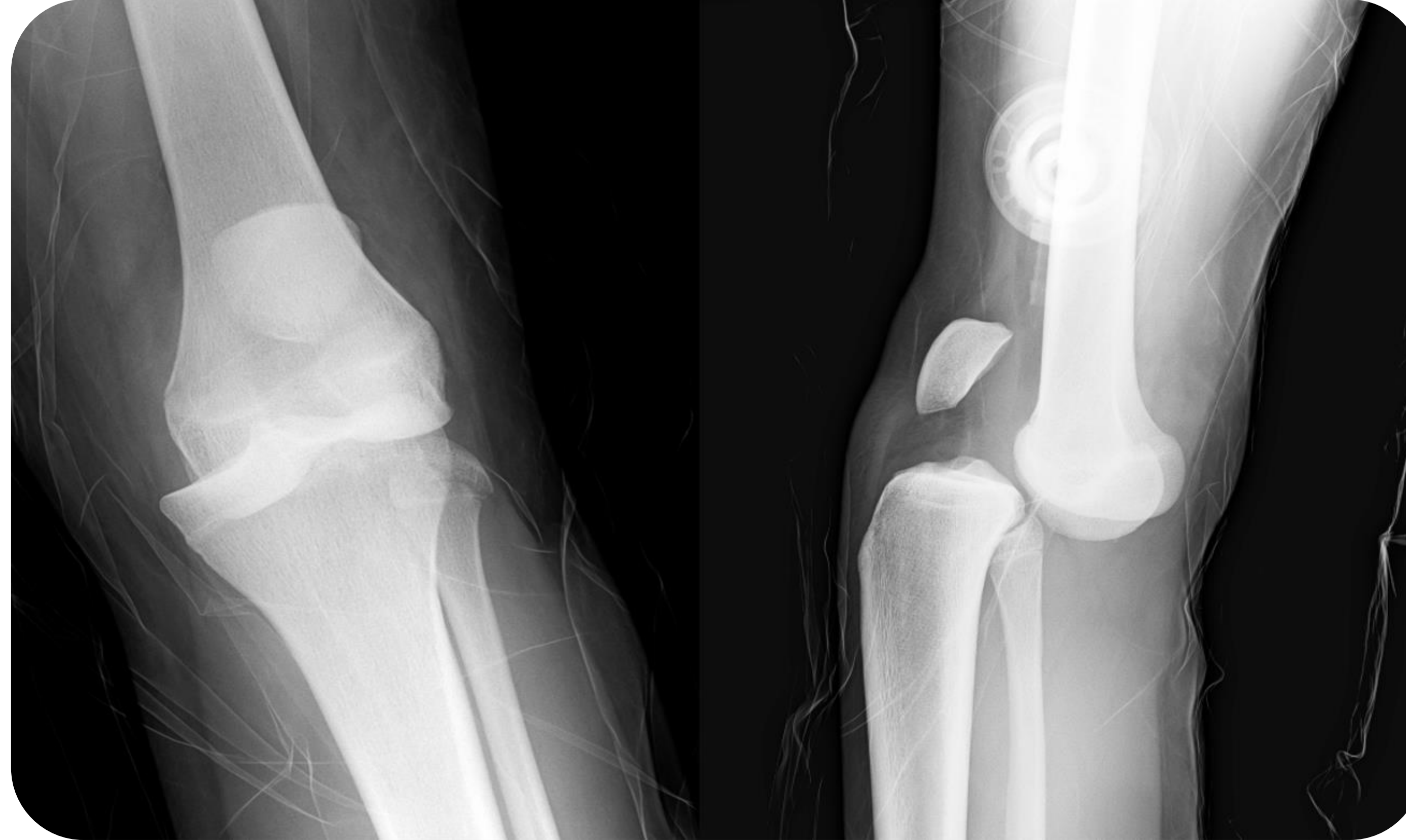LUXACIÓN DE RODILLA CON LESIÓN MULTILIGAMENTOSA EN PACIENTE ADOLESCENTE. UN CASO EXCEPCIONAL.

Perera Fernández de Pedro, S.; Jiménez Martín, J.; De la Esperanza Rubio, J., Fernández Maza, B.; Nómez Tallón, Á.

Servicio de Cirugía Ortopédica y Traumatología del Hospital Universitario Puerta de Hierro de Majadahonda

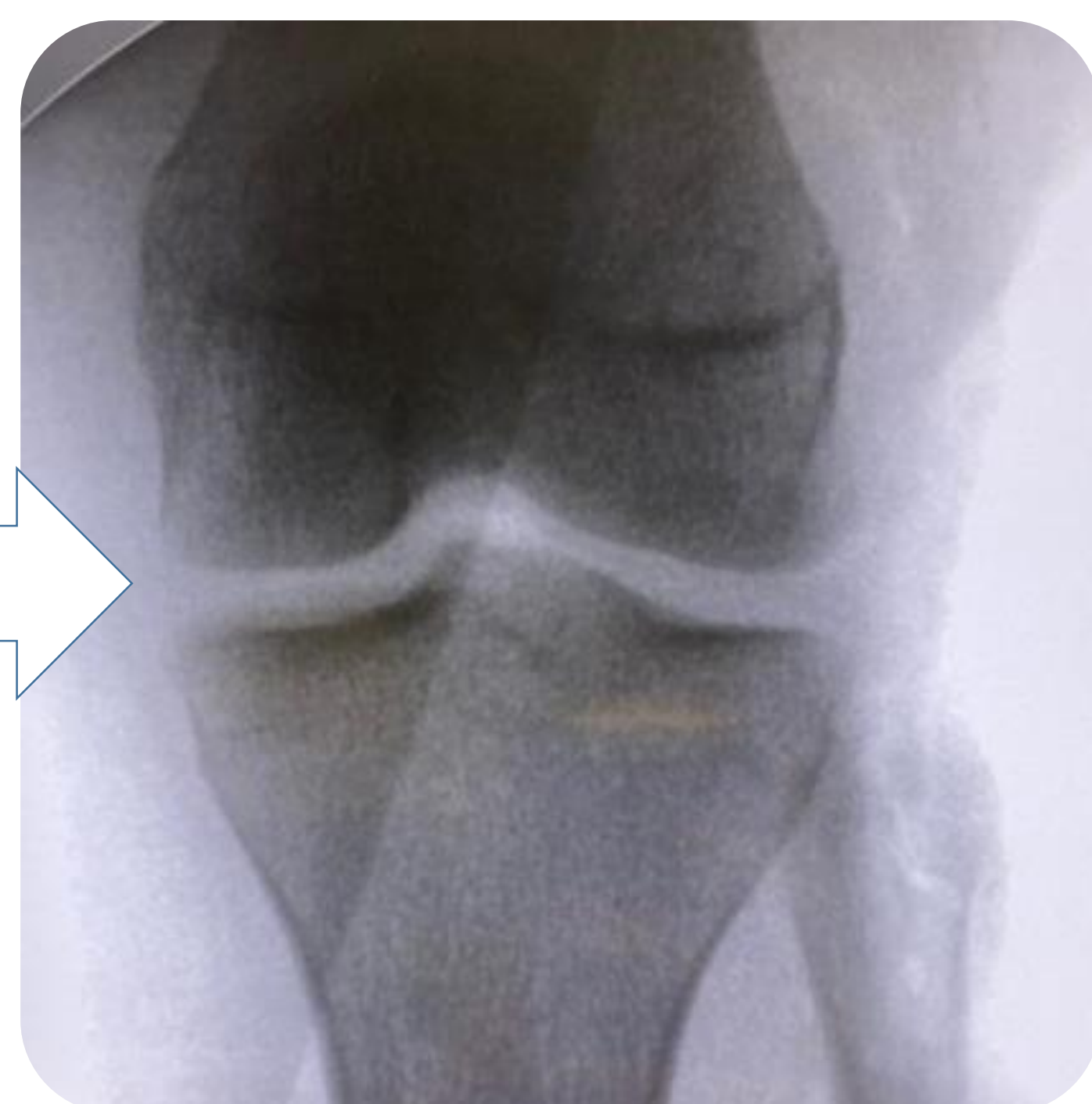
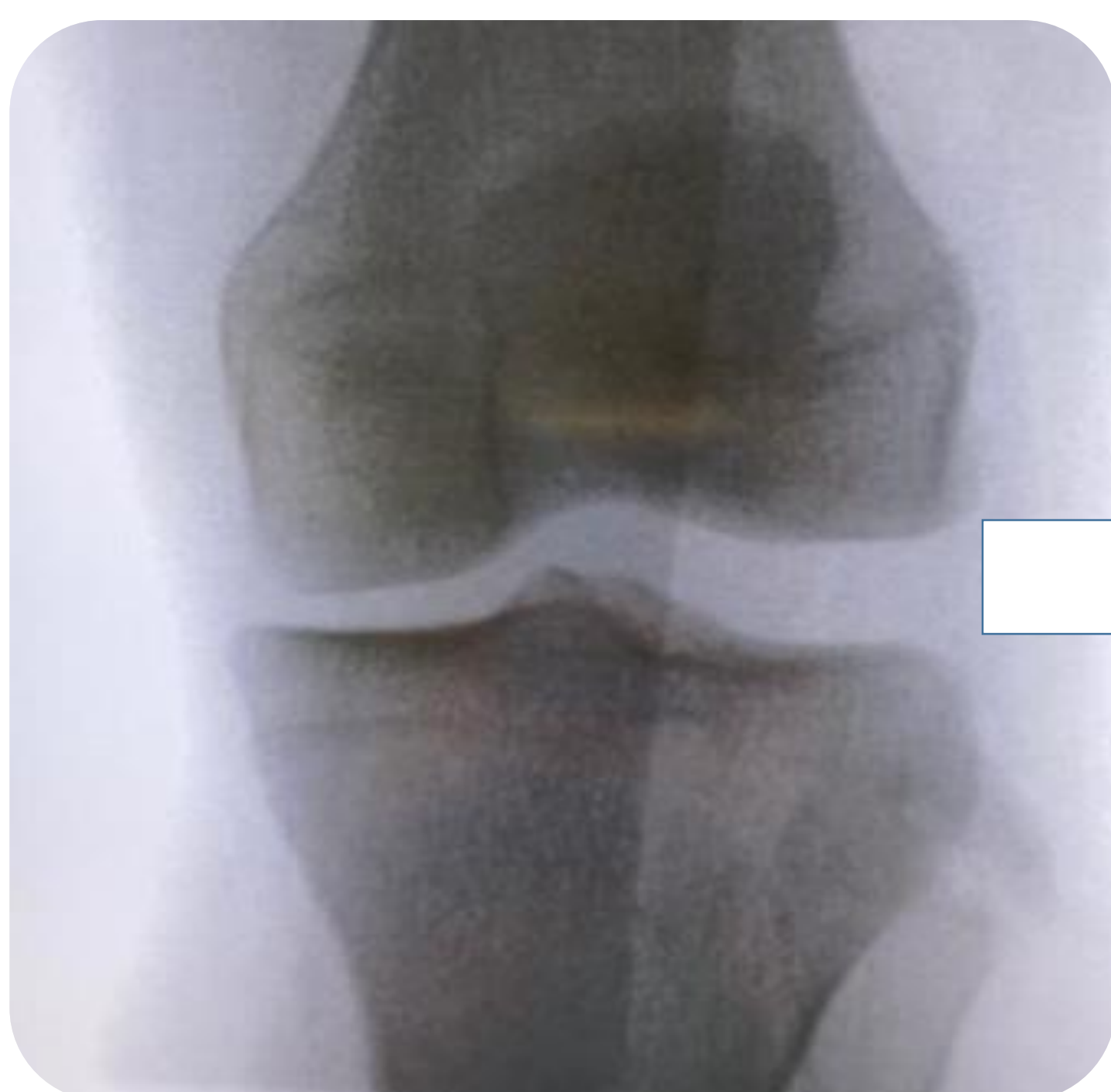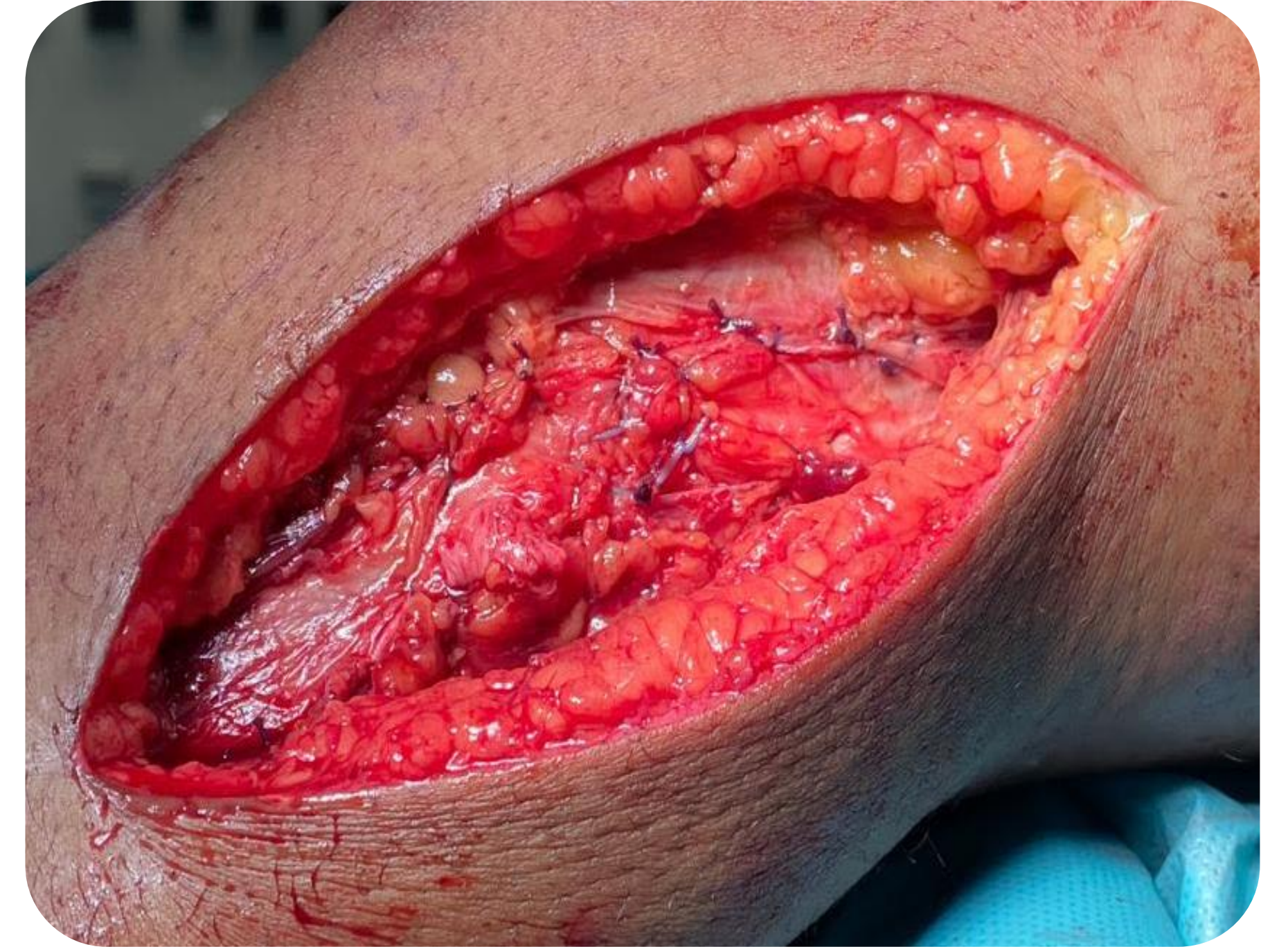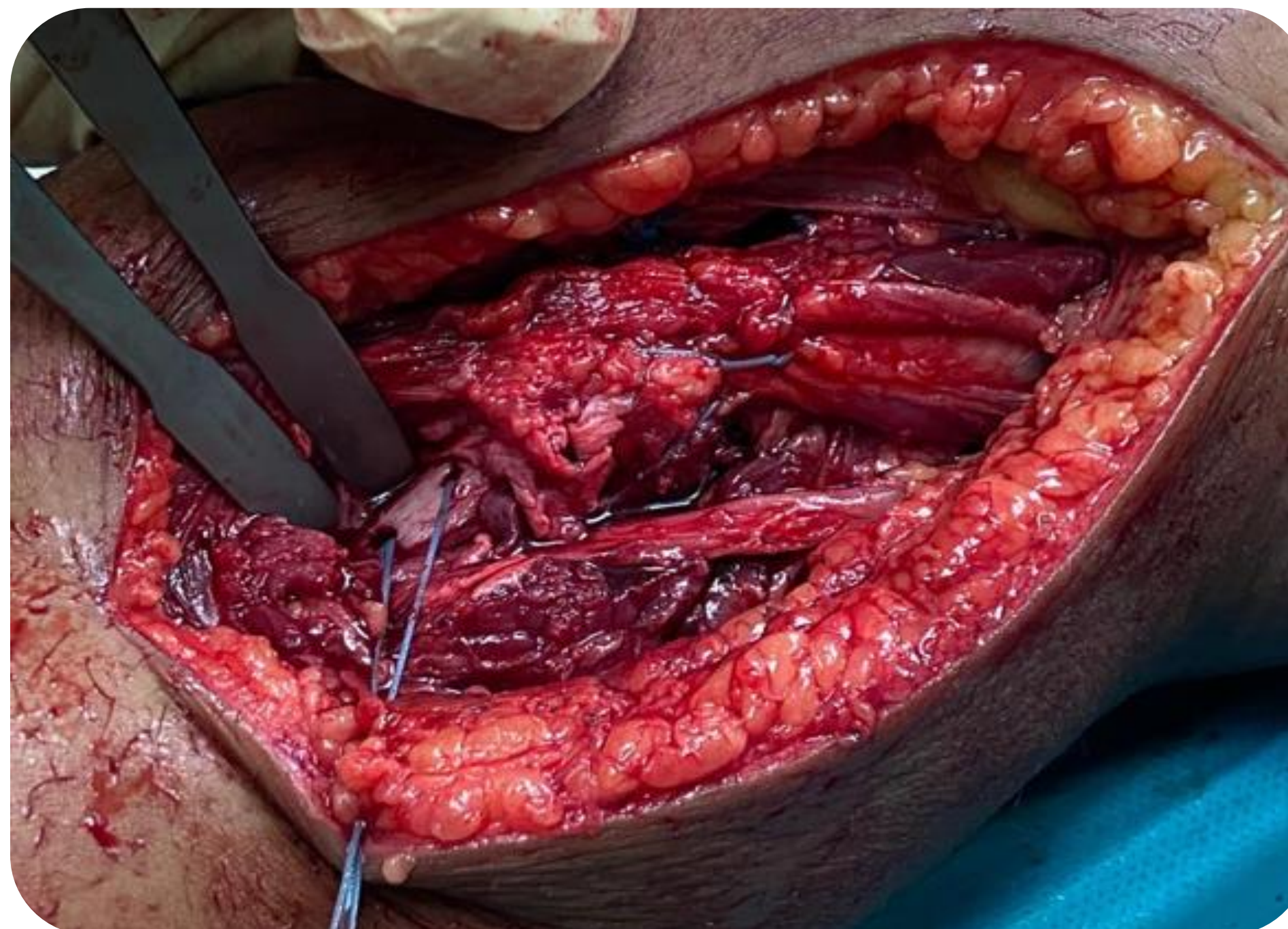
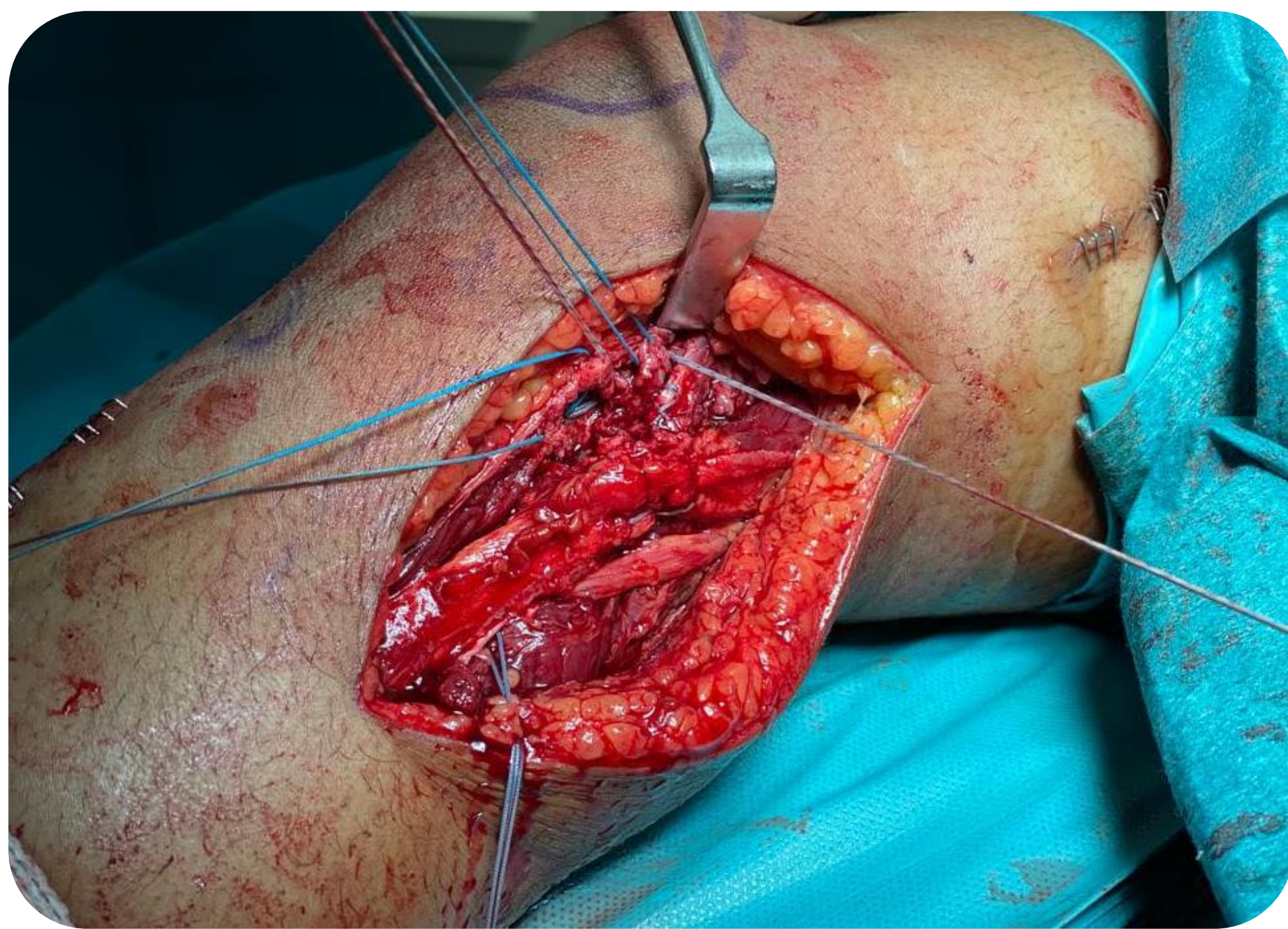
OBJETIVOS

La luxación de rodilla es una patología urgente poco habitual, siendo excepcionales los casos en pacientes infanto-juveniles, especialmente cuando estos no se producen tras un traumatismo de alta energía. El objetivo de nuestro trabajo consiste en presentar un caso de una adolescente con una luxación de rodilla con lesión multiligamentosa.



MATERIAL Y METODOLOGÍA

Mujer de 15 años que acude por deformidad grosera en su rodilla izquierda tras caída desde su propia altura mientras realiza deporte. En las radiografías se confirma una luxación anterior de rodilla, por lo que se reduce inmediatamente en quirófano y se coloca un fijador externo. Tras esto, los pulsos distales continúan siendo normales, palpables y simétricos respecto al lado contralateral y se reexploran y se realiza eco-doppler cada 4-6h para confirmar su integridad. Posteriormente se solicita una resonancia donde se objetiva fractura parcelar del 50% en la epífisis proximal del peroné y rotura completa de ambos cruzados y de los ligamentos fibulopoplíteo y anterolateral. Tras dichos hallazgos, se decide realizar un primer tiempo quirúrgico, en el que se efectúa un abordaje lateral sobre la rodilla, identificando el nervio ciático poplíteo en tercera ventana, disecándolo y aislándolo. Entre la primera y la segunda ventana se visualizan rotura del tendón del bíceps, parcial del ligamento lateral externo y del tendón poplíteo, por lo que se realizan suturas individuales del colateral externo y del bíceps. El poplíteo y la cápsula anterior se reanclan con 2 implantes y se llevan a cabo dos túneles en el cuello del peroné con una broca para pasar los hilos de las suturas comprobando la tensión del complejo posterolateral.



RESULTADOS

La paciente es inmovilizada con una férula en extensión sin apoyo permitido hasta el mes postoperatorio y presenta una evolución favorable, encontrándose actualmente en espera de la reconstrucción de los ligamentos cruzados.

CONCLUSIONES

La luxación de rodilla es una patología urgente que puede implicar consecuencias de extrema gravedad en quien la sufre. Se trata de un evento poco frecuente, siendo excepcional en aquellos pacientes que todavía no son adultos. La reducción cerrada inmediata y su posterior inmovilización con un fijador externo son fundamentales para el control de daños inicial.



Hospital Universitario
Puerta de Hierro
Majadahonda

CONGRESO
59 secot

SOCIEDAD ESPAÑOLA DE CIRUGÍA ORTOPÉDICA Y TRAUMATOLOGÍA