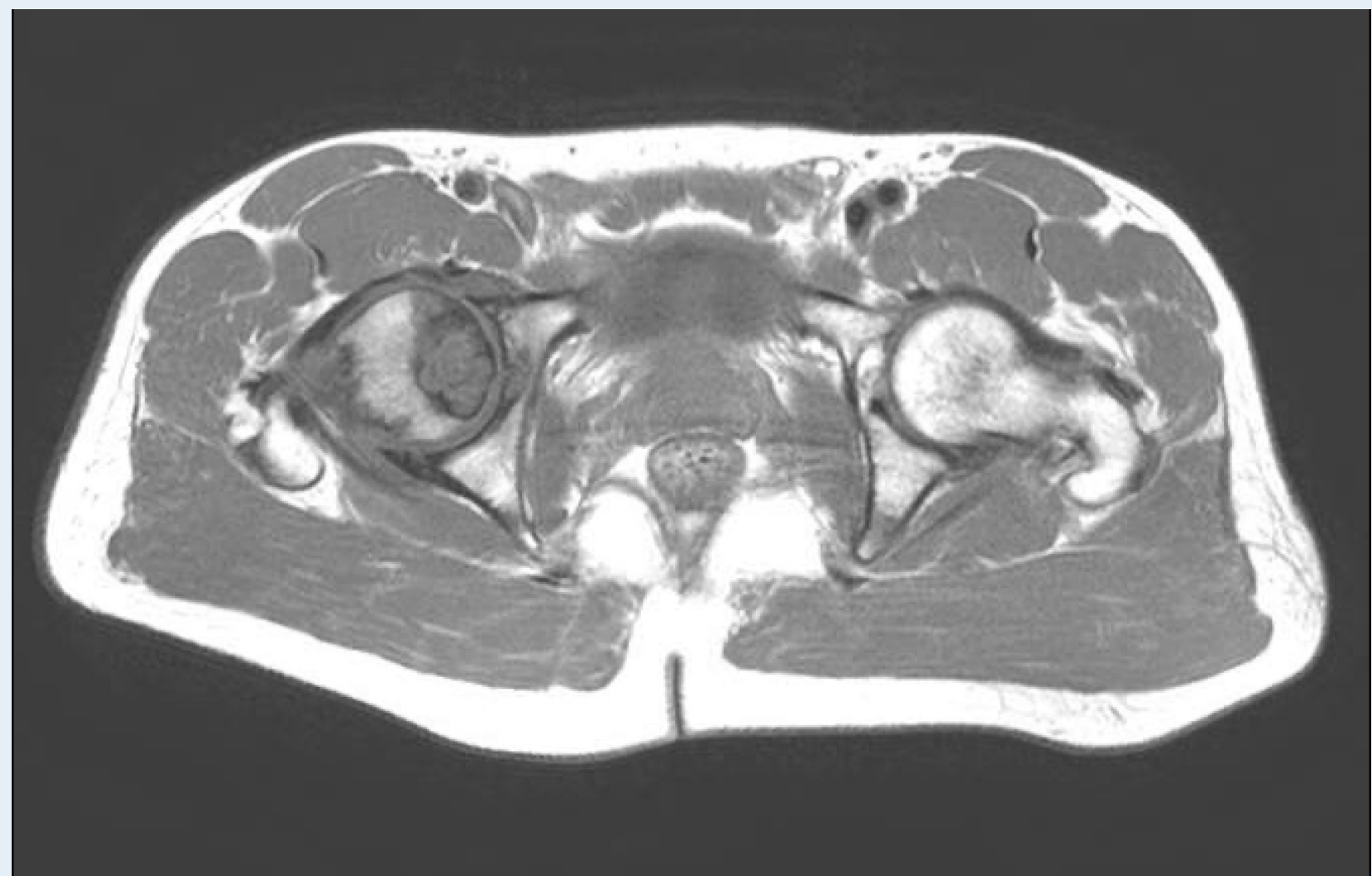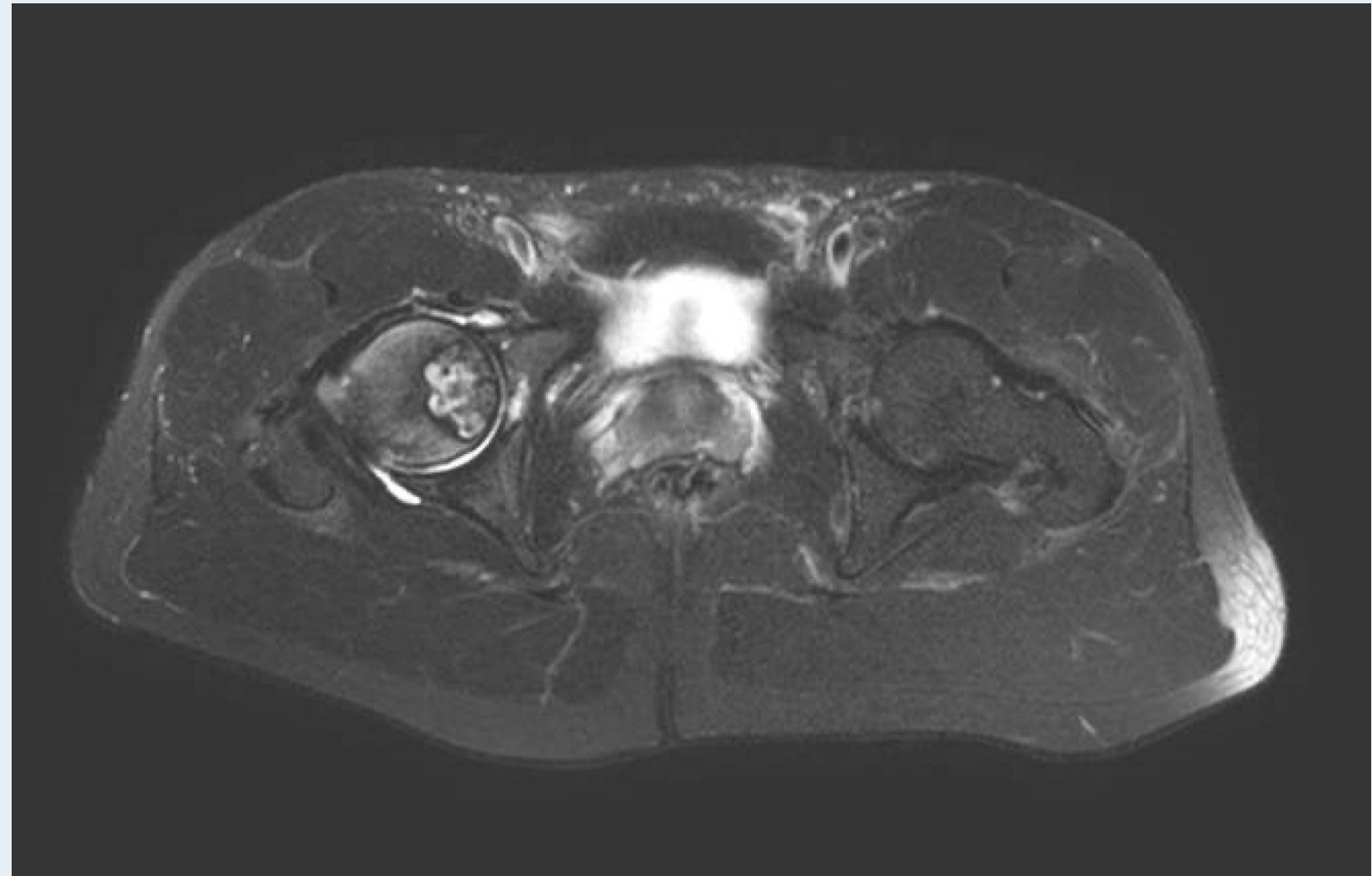

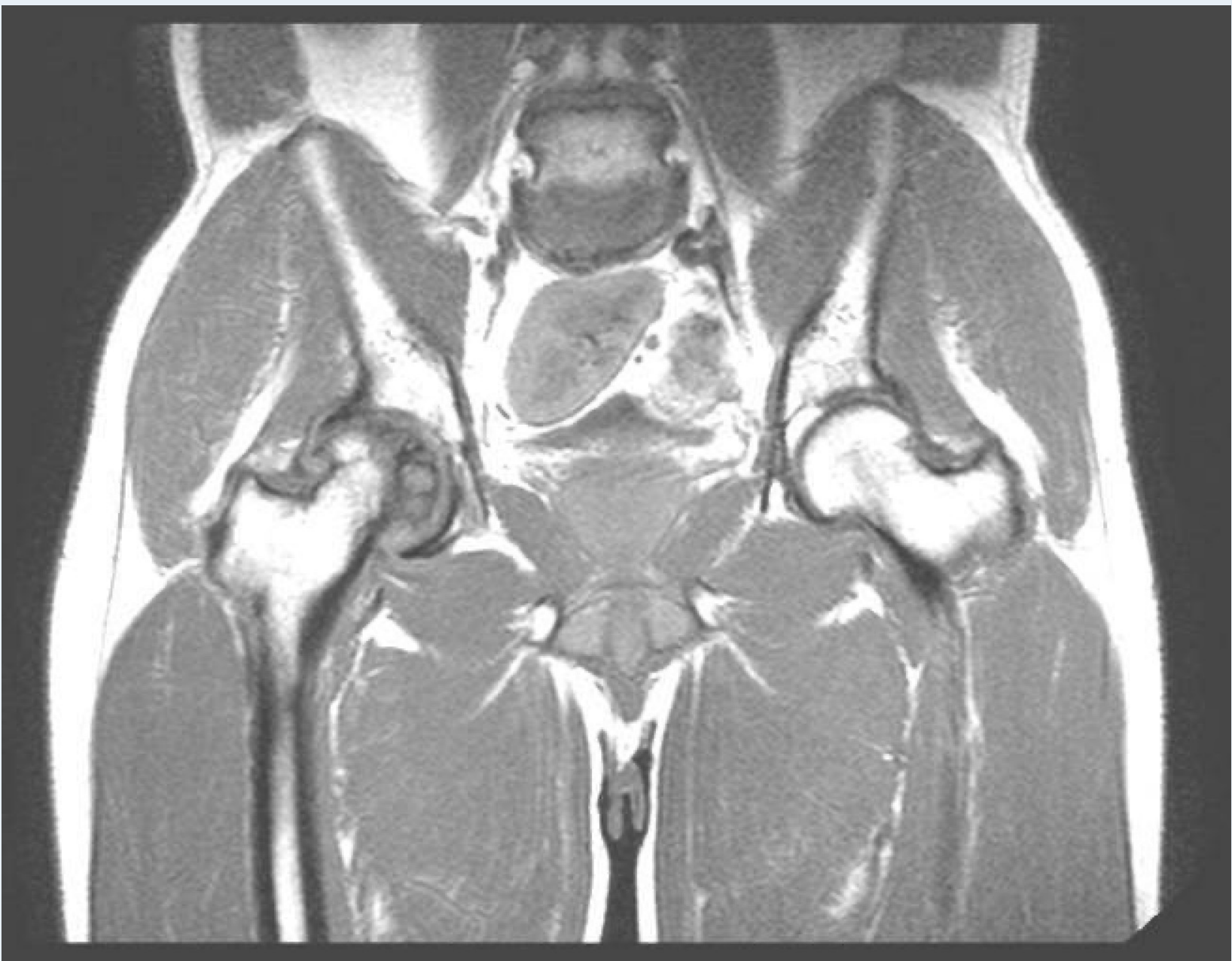
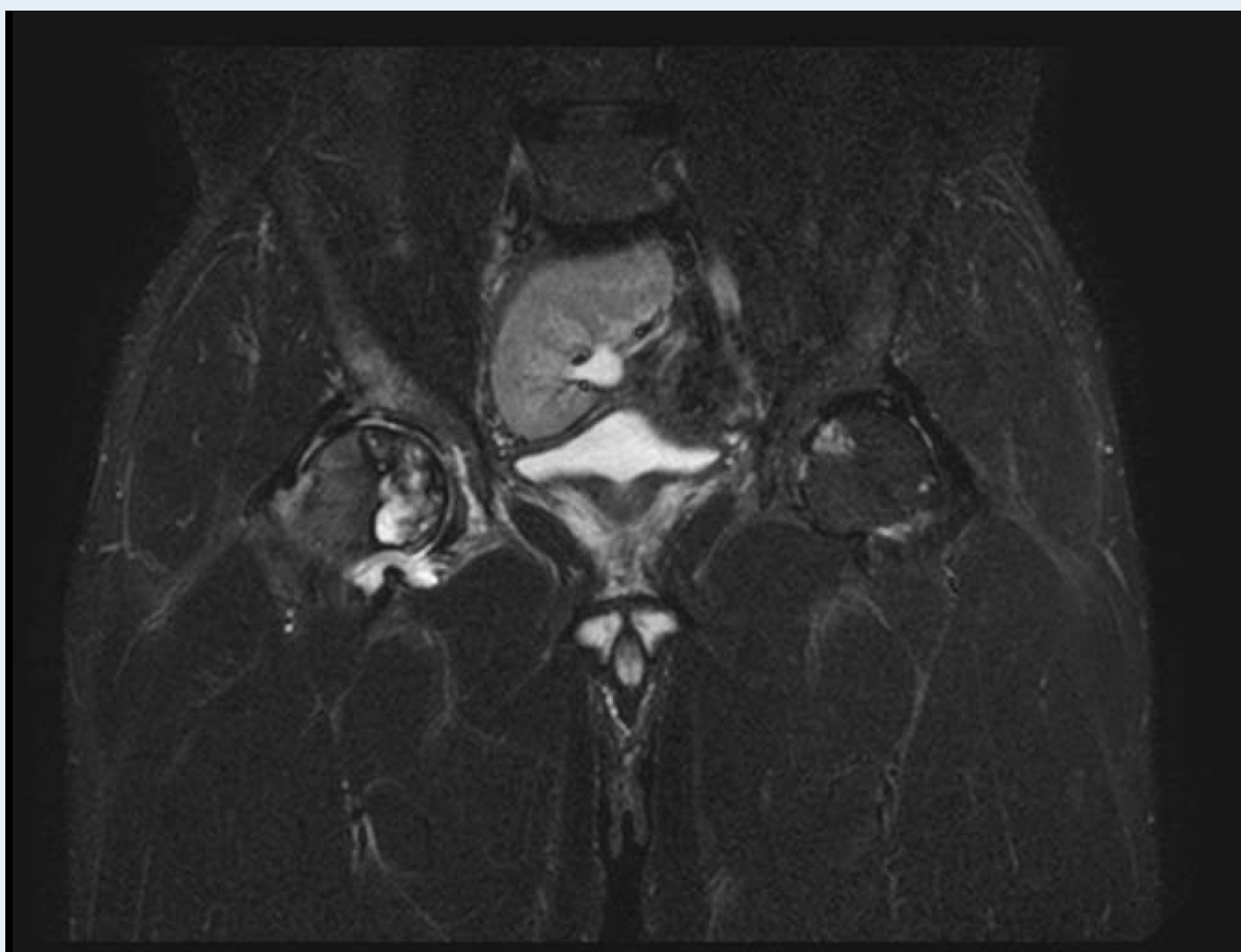# A PROPÓSITO DE UN CASO: CONDROBLASTOMA DE LA CABEZA FEMORAL EN EL ADULTO JÓVEN

Jurado Sosa I, Badillo Cruzado R, Merino Gallardo B, Moraza Vergara.  
Hospital Universitario Juan Ramón Jiménez

## INTRODUCCIÓN

El **condroblastoma** es el tumor óseo benigno caracterizado por su alta celularidad y tejido levemente indiferenciado con áreas de matriz cartilaginosa intracelular y áreas focales de calcificación. Es poco frecuente afectando a varones menores de 30 años. Compromete a la región epifisaria de los huesos largos, la zona más afectada resulta ser la rodilla. Otras áreas frecuentes son el fémur y humero proximal.



## RESULTADOS

- Tras realizar biopsia diagnóstica del tumor, el paciente se encuentra en espera de tratamiento quirúrgico.
- En este caso realizaremos resección en bloque de la lesión seguida de artroplastia total de cadera dada la extensión tumoral y la edad del paciente.

## MATERIAL Y MÉTODO

- Se presenta a un paciente varón de 37 sin antecedentes de interés que acude a nuestras consultas con dolor inguinal y limitación en el balance articular de la cadera.
- En radiografía y en resonancia magnética de caderas se observa lesión epifisaria en cabeza femoral sin signos de agresividad.

## CONCLUSIÓN

La clínica normalmente del condroblastoma es poco llamativa hasta estadios avanzados de la enfermedad, por ello, es importante la correcta interpretación de las pruebas de imagen para el diagnóstico precoz. El tratamiento consiste en el curetaje de la lesión e injerto óseo, pudiendo ser necesaria la resección en bloque en casos seleccionados. Se han detectado recurrencias entre un 10-20% de los casos y metástasis en un 1% de los casos.