

# HEMATOMA EPIDURAL TRAS CAÍDA. DIAGNÓSTICO Y TRATAMIENTO.

Mínguez, H. Zuil, P. Simón, A.I. Ortiz, P.

## OBJETIVOS:

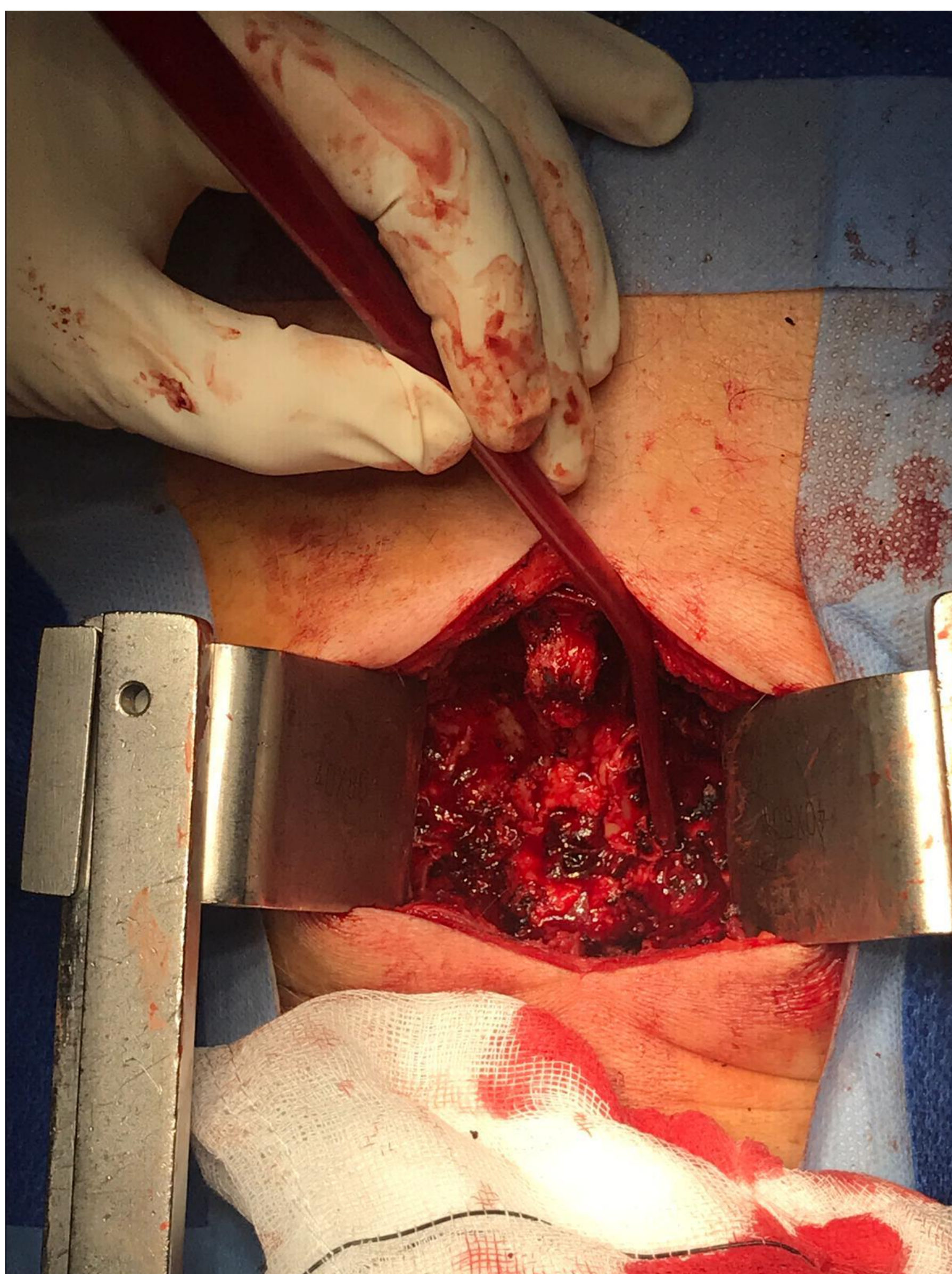
Presentar un caso de un hematoma epidural, su diagnóstico y tratamiento.

## MATERIAL Y MÉTODOS

Varón 81 años. Traumatismo en región cervical posterior tras caída desde su propia altura.

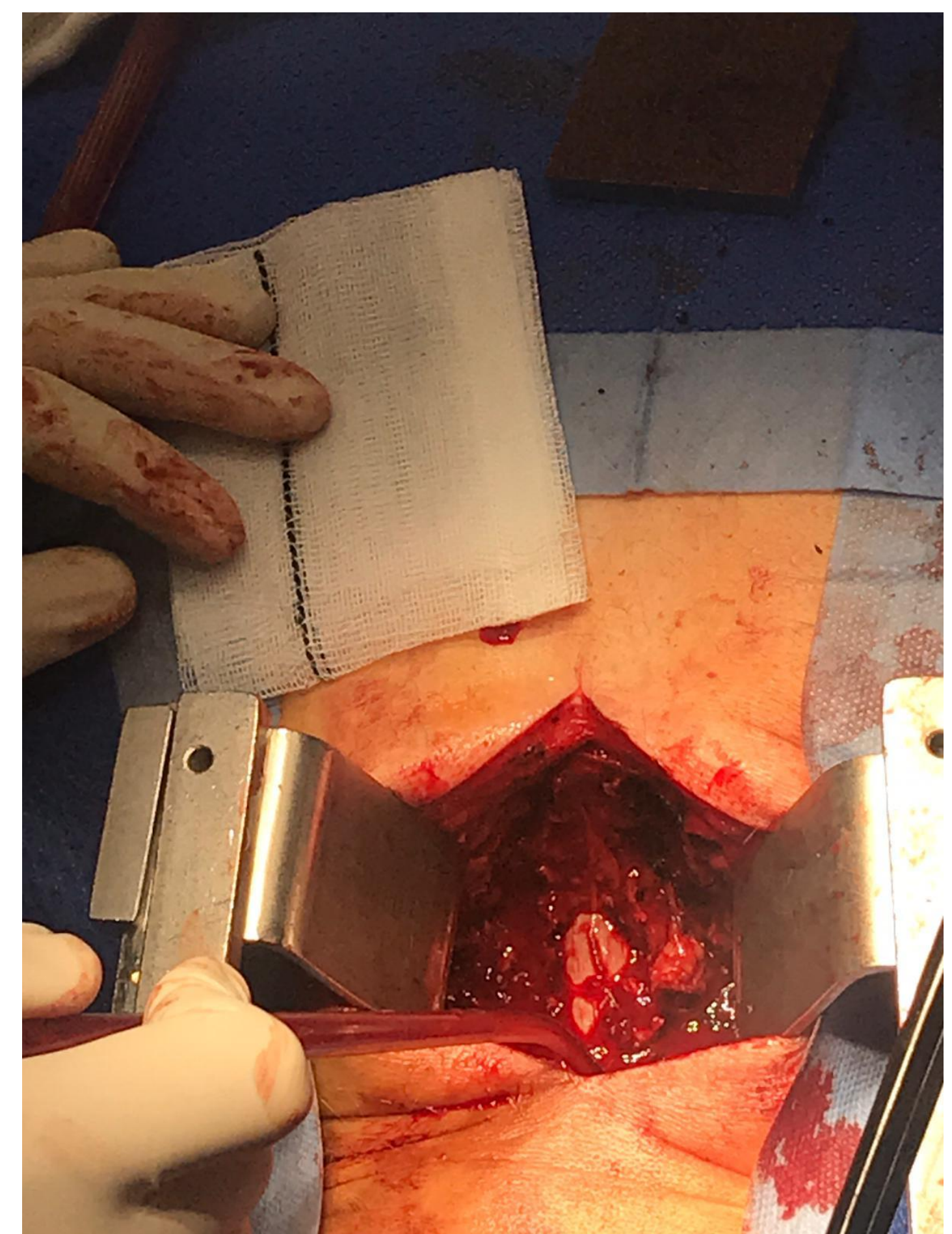
Presenta en urgencias dolor cervical asociado a pérdida progresiva de fuerza y sensibilidad en miembros superiores e inferiores.

Tras Exploración física y Rx en la que se aprecia una fractura de C5 se realiza RMN urgente apreciándose hematoma epidural posterior desde C5 a T2 con compresión medular asociada.



## RESULTADOS

Se interviene de forma urgente realizándose laminectomía desde C5 a C7 y evacuación del hematoma. En postoperatorio el paciente evoluciona de forma satisfactoria con recuperación progresiva de movilidad. Pasados 3 meses y tras tratamiento rehabilitador, consigue caminar con ayuda de bastón y la movilidad completa en miembros.



## CONCLUSIONES

La compresión medular es una patología que precisa del diagnóstico y tratamiento urgente. Si se demora, la lesión neurológica puede ser irreversible.

La laminectomía simple es un tratamiento adecuado para este tipo de patología, con escasa dificultad técnica, pocas complicaciones y buenos resultados.