

MUÑECA EN RESORTE, DIAGNÓSTICO DIFERENCIAL Y TRATAMIENTO.

Alfonso Utrillas Compaired*, Fernando Trell Lesmes**, Ramon Viana Lopez*, Libardo Enrique Rojas Diaz*, Adrian Muñoz Vicente*

*Hospital Universitario de Guadalajara. SESCAM.

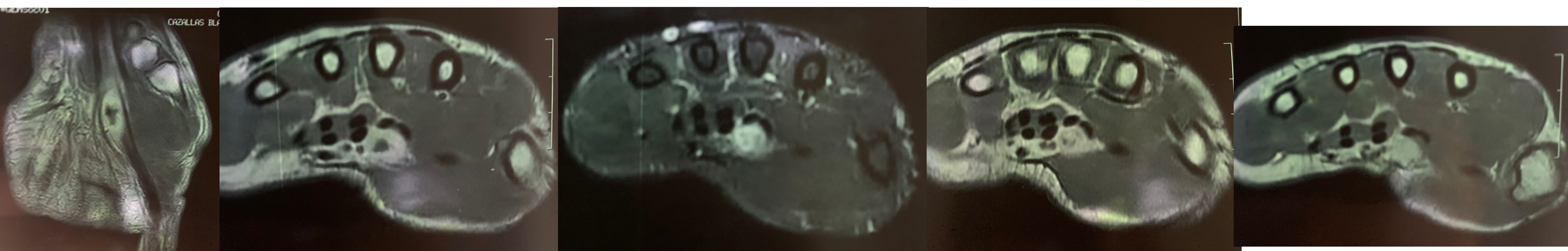
** Hospital Universitario Puerta de Hierro. Majadahonda. SERMAS.

OBJETIVOS:

la muñeca en resorte es una condición relativamente inusual, producida por el movimiento de la muñeca o de los dedos. Las diversas causas de esta patología pueden originarse en los tendones flexores, extensores, los huesos o por la presencia de una tumoración dentro del túnel carpiano. Se requiere un enfoque clínico adecuado para diagnosticar y tratar correctamente a los pacientes con este diagnóstico.

MÉTODOS:

Se debe examinar la muñeca para detectar cualquier inflamación o consolidación defectuosa alrededor de la articulación de la muñeca, y palpar cualquier prominencia ósea, chasquido o crepitación con el movimiento de la muñeca. Se debe realizar un examen para detectar la presencia del síndrome del túnel carpiano. Se necesita una radiografía simple de la articulación de la muñeca para ver cualquier posible patología ósea, como consolidación defectuosa, inestabilidad o artritis de los huesos del carpo.



RESULTADOS:

Para la evaluación de tejidos blandos, la ecografía sería una buena opción y se puede realizar durante el movimiento del dedo o la muñeca. La resonancia magnética es útil para una evaluación adicional de la lesión que ocupa espacio dentro del túnel carpiano y es útil para la planificación quirúrgica. El estudio de conducción nerviosa está indicado para pacientes con síntomas de compresión del nervio mediano. El tratamiento quirúrgico dependerá del factor causal. En este caso se diagnosticó mediante RMN la presencia de una tumoración adyacente a los tendones flexores del dedo índice, que ejercía un discreto efecto de masa respecto al resto de las estructuras tendinosas, y que provocaba el efecto resorte al entrar y salir en el túnel del carpo con la exploración física.

DISCUSIÓN:

La muñeca en resorte es una condición relativamente rara en comparación con el dedo en gatillo, que es el trastorno más común de la mano. Para evitar un tratamiento inadecuado e ineficaz de los pacientes con muñeca en resorte, son vitales un examen cuidadoso y un diagnóstico adecuado. En este caso se realizó la exéresis-biopsia de la tumoración de la vaina sinovial del tendón flexor, con la curación del paciente.