

ROTURA ESPONTÁNEA BILATERAL DEL TENDÓN CUADRICIPITAL : A PROPÓSITO DE UN CASO.

JAVIER JIMÉNEZ MARTÍN, BEATRIZ FERNANDEZ MAZA, SANTIAGO PERERA FERNÁNDEZ DE PEDRO, SERGIO SÁNCHEZ BELMONTE, MIRIAM ZURRON LOBATO.
HOSPITAL UNIVERSITARIO PUERTA DE HIERRO.

Objetivos

La rotura bilateral del tendón cuadricipital es una patología rara, estando los escasos casos reportados en la literatura asociados a trastornos endocrinológicos o nefrológicos, como hiperparatidoidismo, hemodiálisis o trasplantes renales.

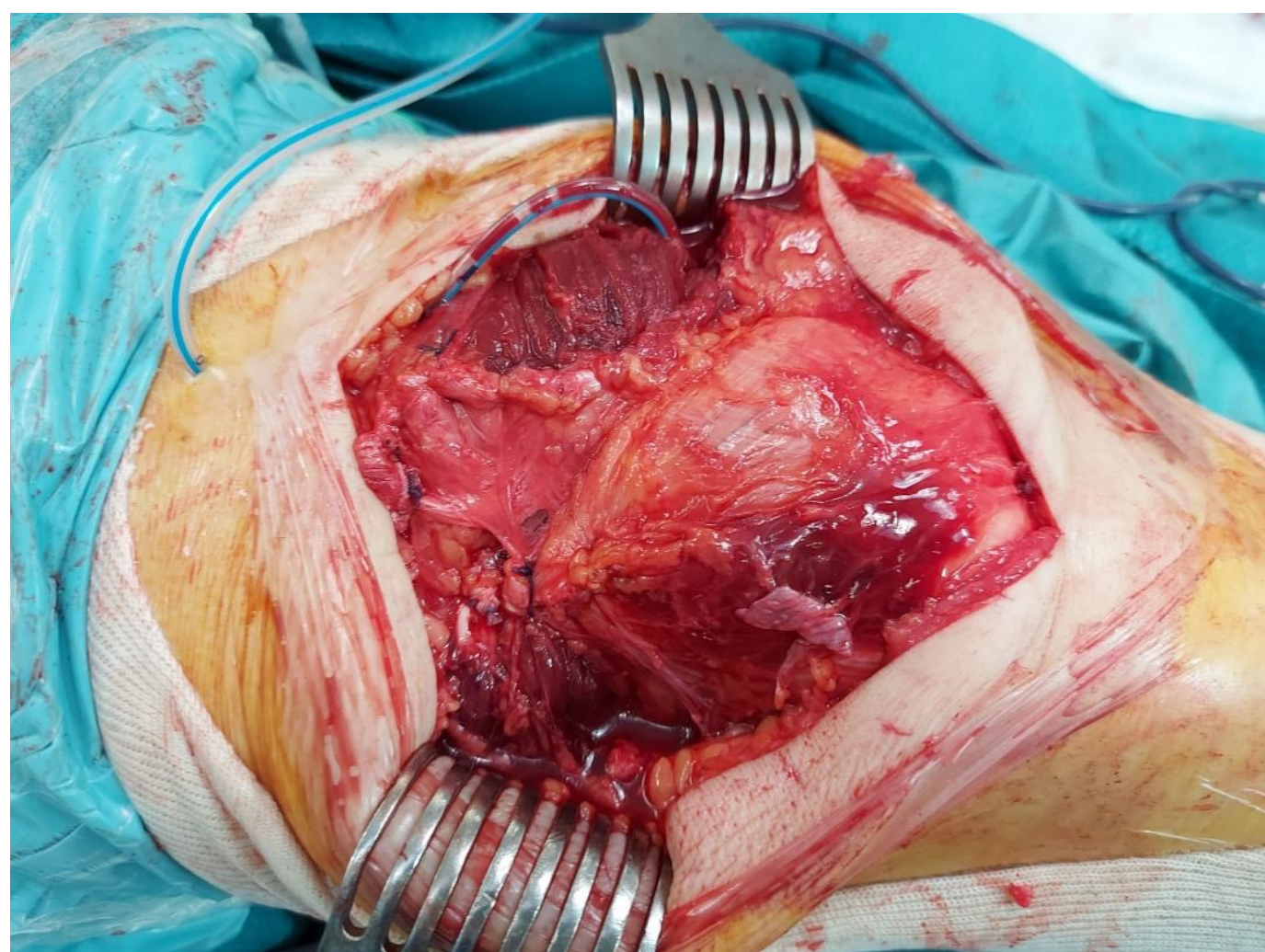
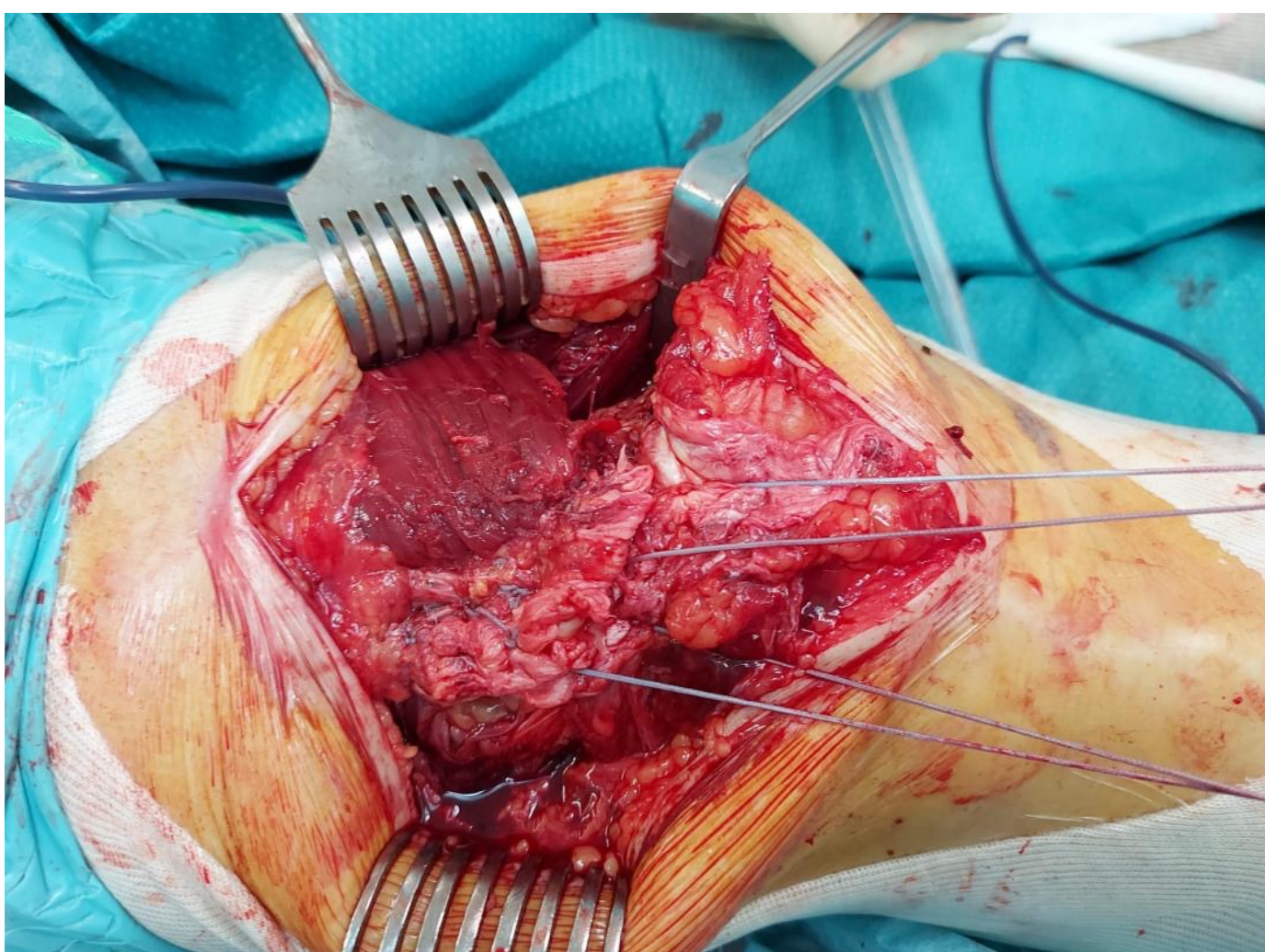
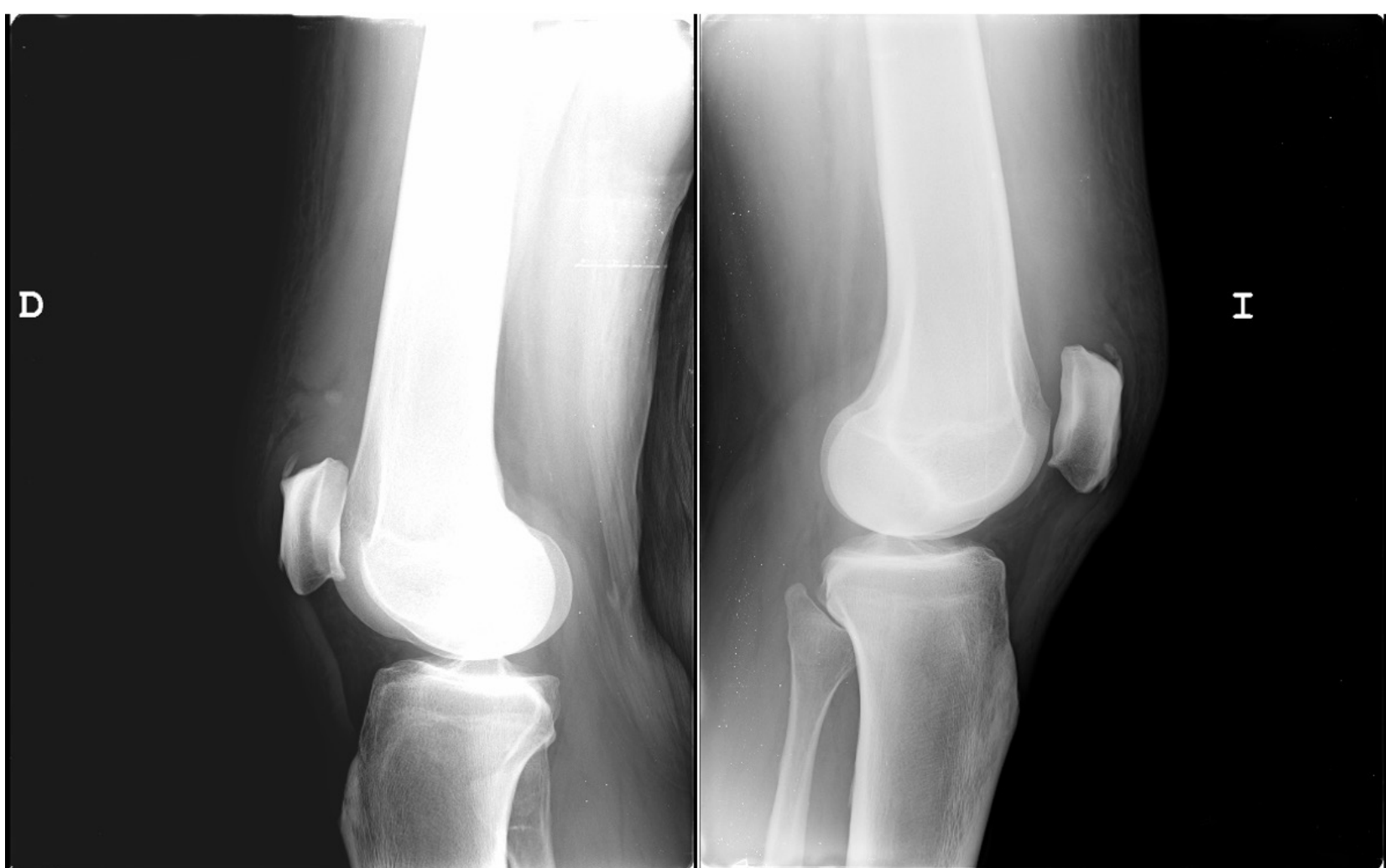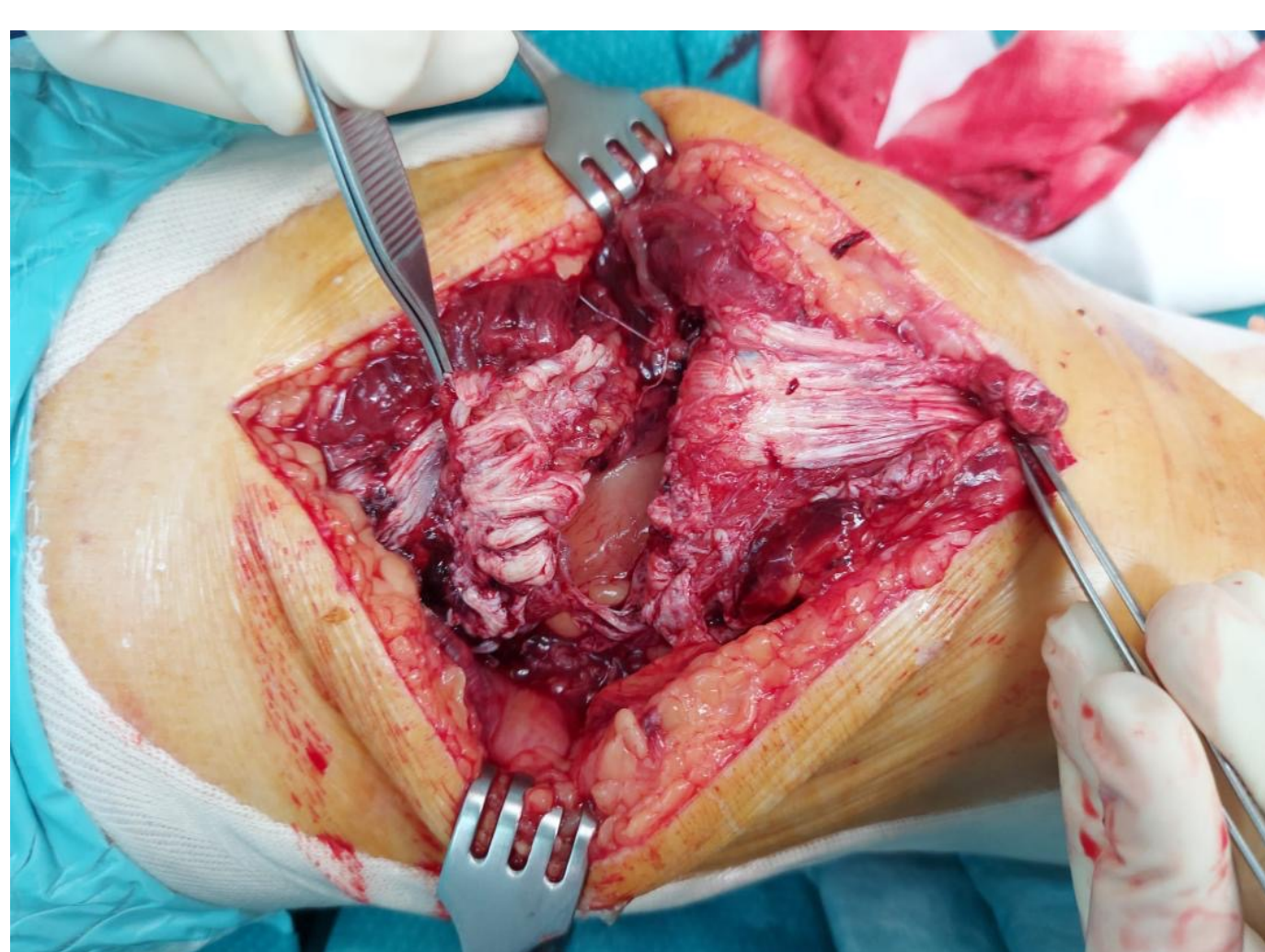
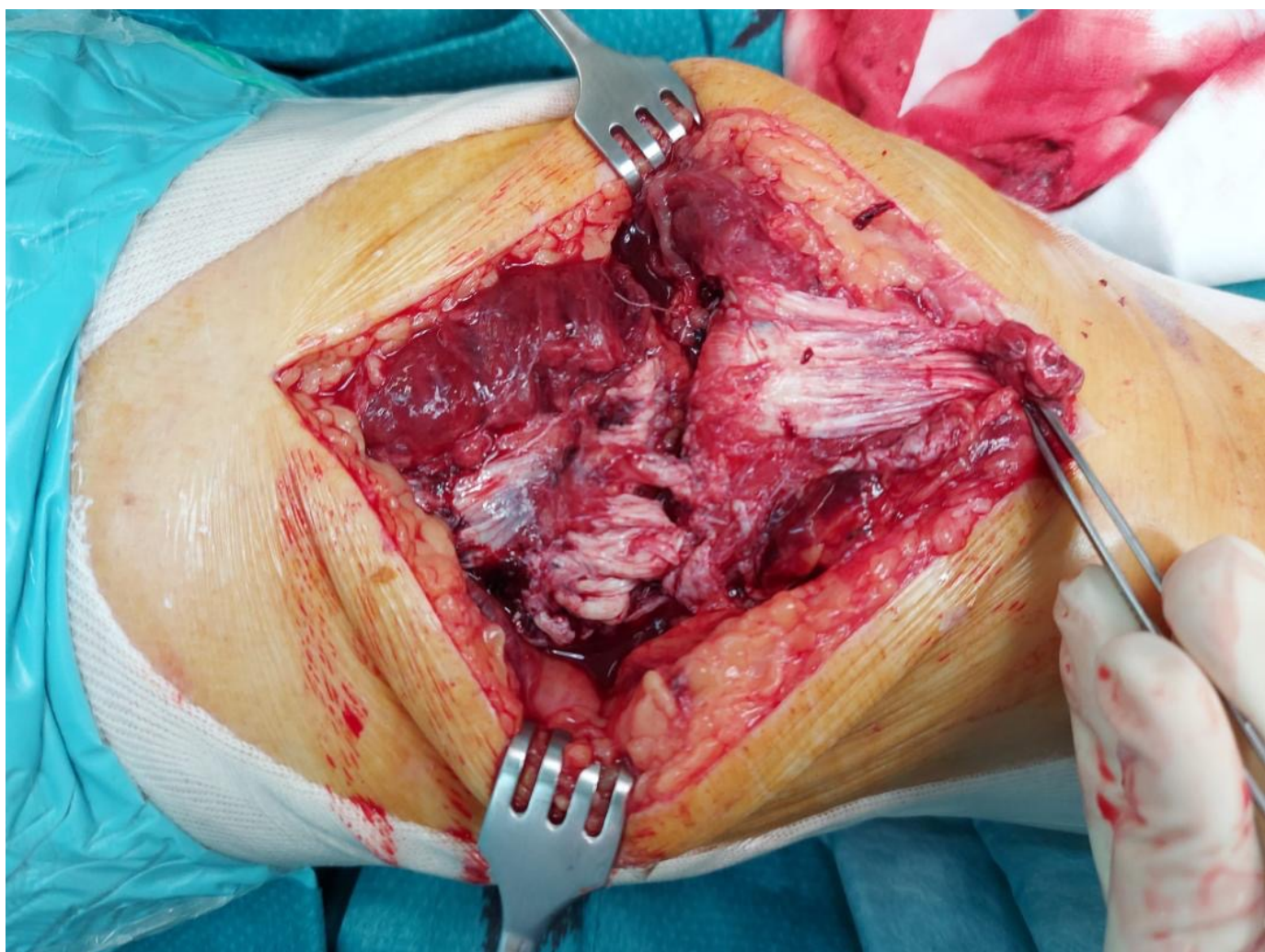
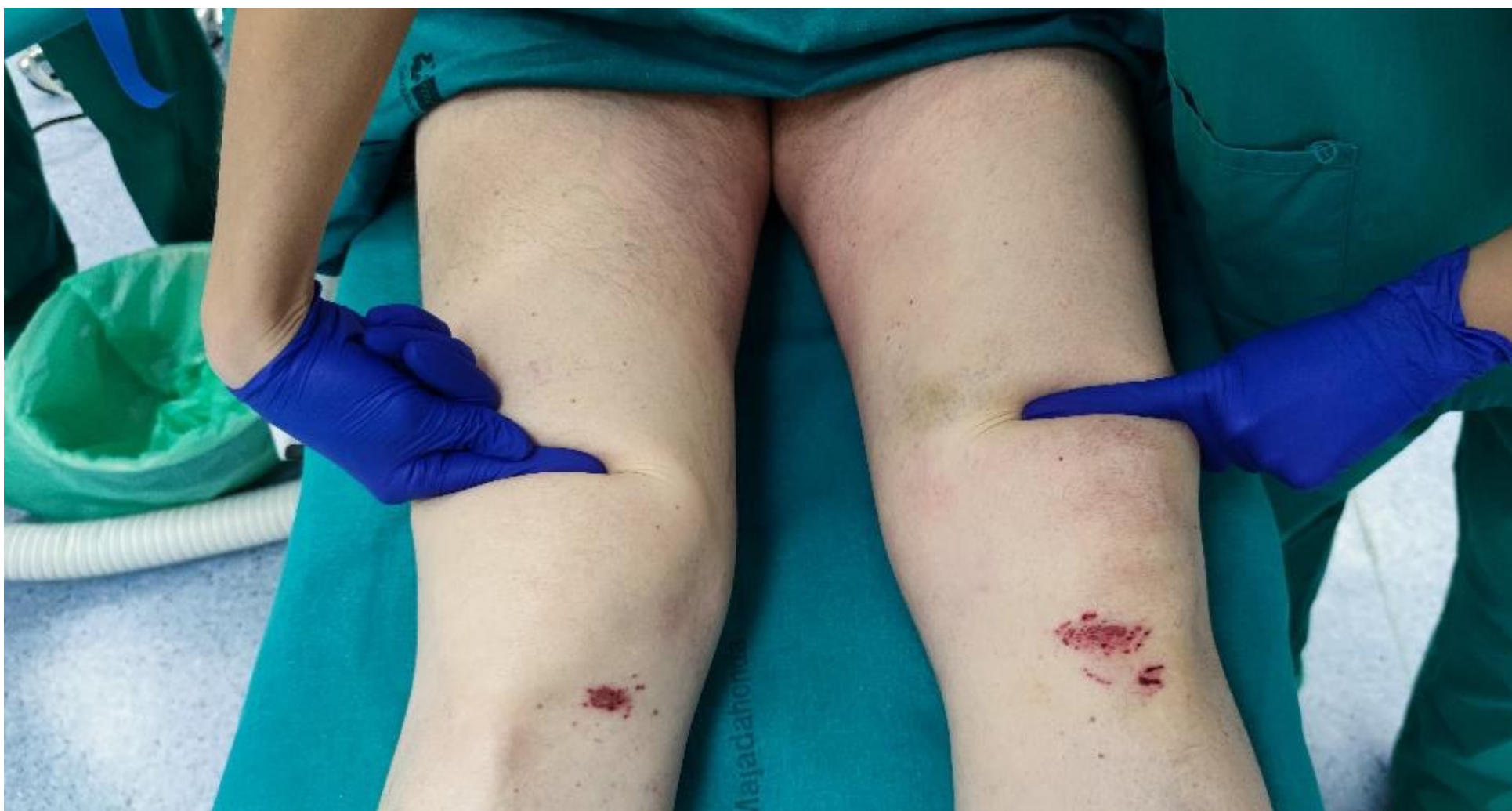Nuestro objetivo es presentar el caso de un varón de 62 años con una rotura aguda espontánea bilateral del tendón cuadricipital, sin patologías previas, intervenido en el mismo acto quirúrgico de ambas roturas tendinosas.

Material y metodología

Varón de 62 años que acude a Urgencias de nuestro hospital derivado de otro centro con diagnóstico clínico y ecográfico de rotura cuadricipital bilateral aguda. El paciente no presenta patologías previas y no toma tratamiento habitual, refiriendo sensación de debilidad en ambas piernas de manera repentina con posterior caída mientras deambulaba. El paciente fue intervenido a las 24 horas de la lesión de ambas roturas de tendón cuadricipital. Durante la intervención no se objetivaron signos degenerativos de ambos tendones, siendo posible la osteosutura bilateral mediante técnica de Scuderi con dos suturas tipo Krakow tendinosas y sutura infrapatelar mediante tres túneles transóseos. El paciente fue inmovilizado con dos férulas en extensión, permitiendo la deambulación del paciente desde el primer día postquirúrgico asistido con dos muletas.

Resultados

Seis semanas después de la intervención al paciente le fueron retiradas las ortesis en extensión, consiguiendo extensión contra gravedad activa en ambos miembros inferiores, presentaba cierta atrofia de ambos cuadricipitales a nivel muscular, con integridad del aparato extensor, y un rango de flexión de 30 grados bilateral. Tres meses después de la intervención, tras intenso tratamiento rehabilitador, el paciente consigue deambular y realizar su vida normal con ayuda de dos muletas, retirándolas para la deambulación domiciliaria.



Conclusiones

Las roturas bilaterales cuadricipitales son raras, con solo cuatro casos reportados en una de las mayores bases de datos de literatura médica (Pubmed), ninguno de ellos en lengua inglesa. Es imprescindible hacer un despistaje de patologías paratiroideas o renales, debiendo realizarse un estudio multidisciplinar del paciente. La osteosutura primaria está indicada, siendo preferible realizarla en las primeras 48 horas desde la rotura.