

Pseudoartrosis de diáfisis femoral: Osteosíntesis con enclavado retrógrado y placa de estabilidad angular lateral y aporte de matriz ósea desmineralizada



Mario Holgado Fernández ; Pedro Muñiz Zatón; Jose Antonio Fernández-Divar Sánchez ;
Maria Esther Laguna Bercero, M^a Isabel Pérez Núñez.
Hospital Universitario Marqués de Valdecilla. Facultad de Medicina. Santander, Cantabria



INTRODUCCIÓN

La incidencia de pseudoartrosis de los huesos largos es del 7%. el riesgo de dicha complicación son; la menor vascularización en zonas distales de la región diafisaria, la conminución del foco, las fracturas abiertas y factores propios del paciente como la **osteoporosis, diabetes u obesidad**. La decorticación del foco, el aporte de injerto o sustitutivo óseo y una suficiente estabilidad mecánica son los métodos más utilizados para su tratamiento.

OBJETIVOS: Presentar un caso de fallo de implante en osteosíntesis de fractura fémur con ruptura de placa condilar, evaluando las características del paciente y la resolución de dicha complicación mediante doble osteosíntesis.

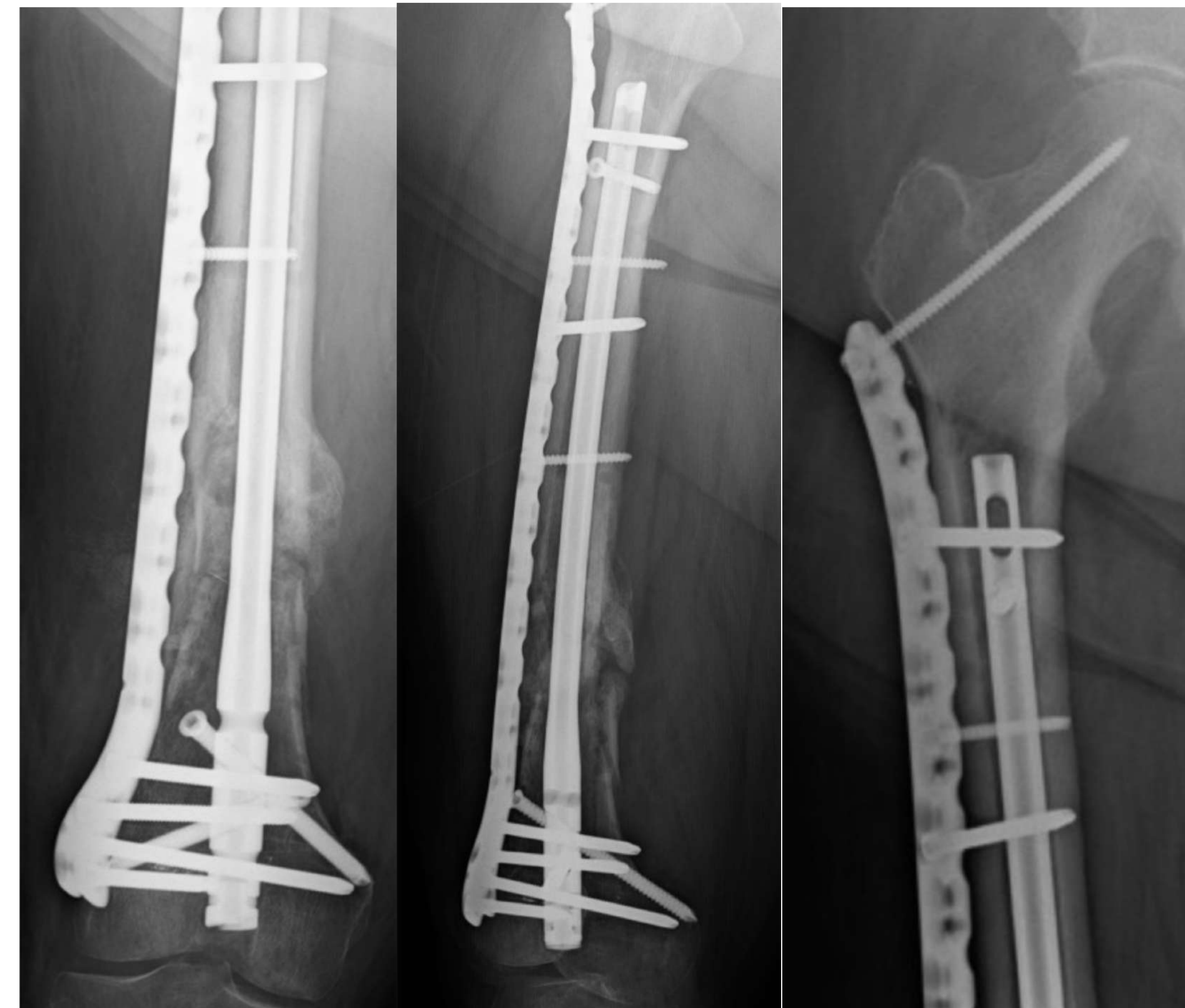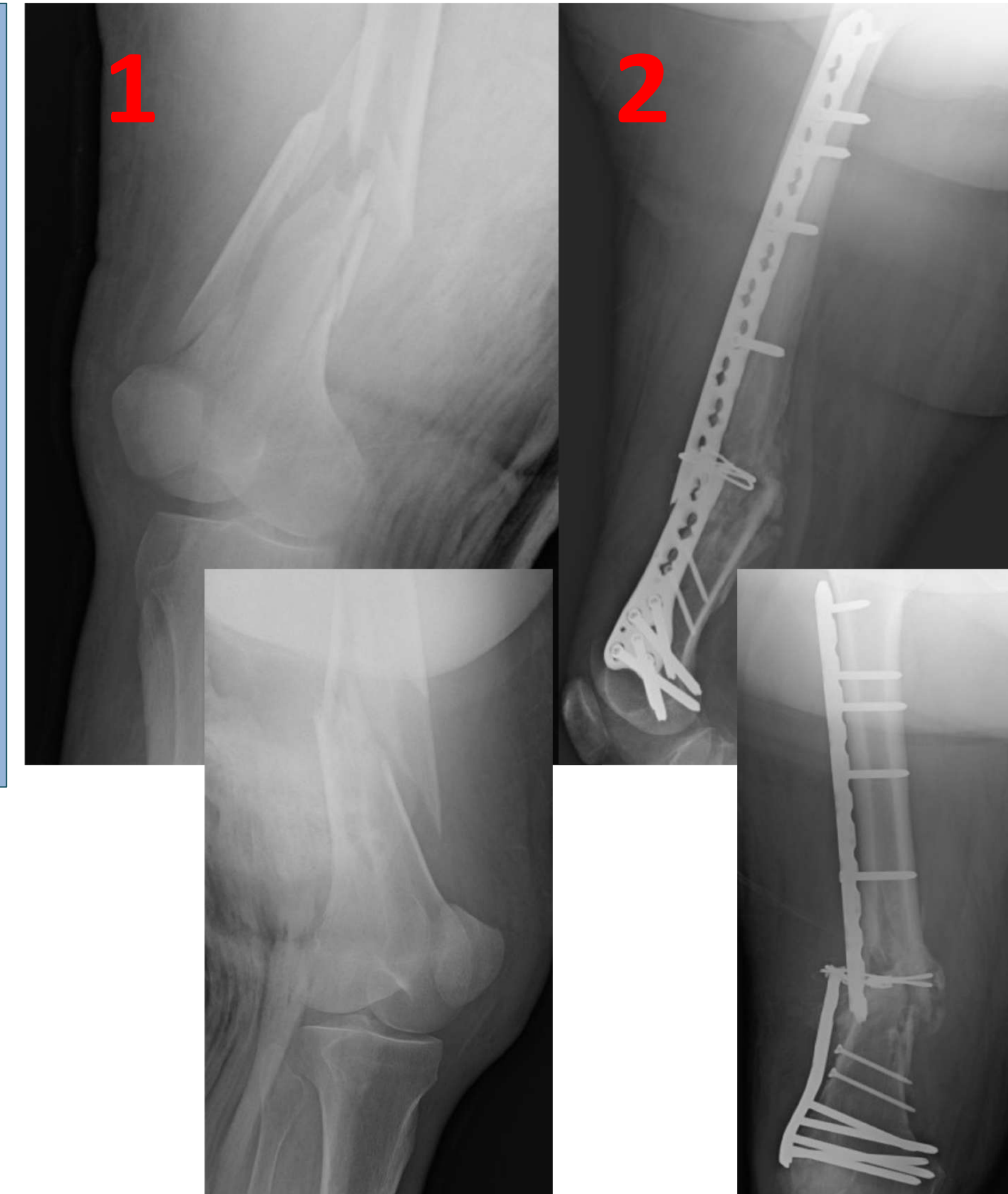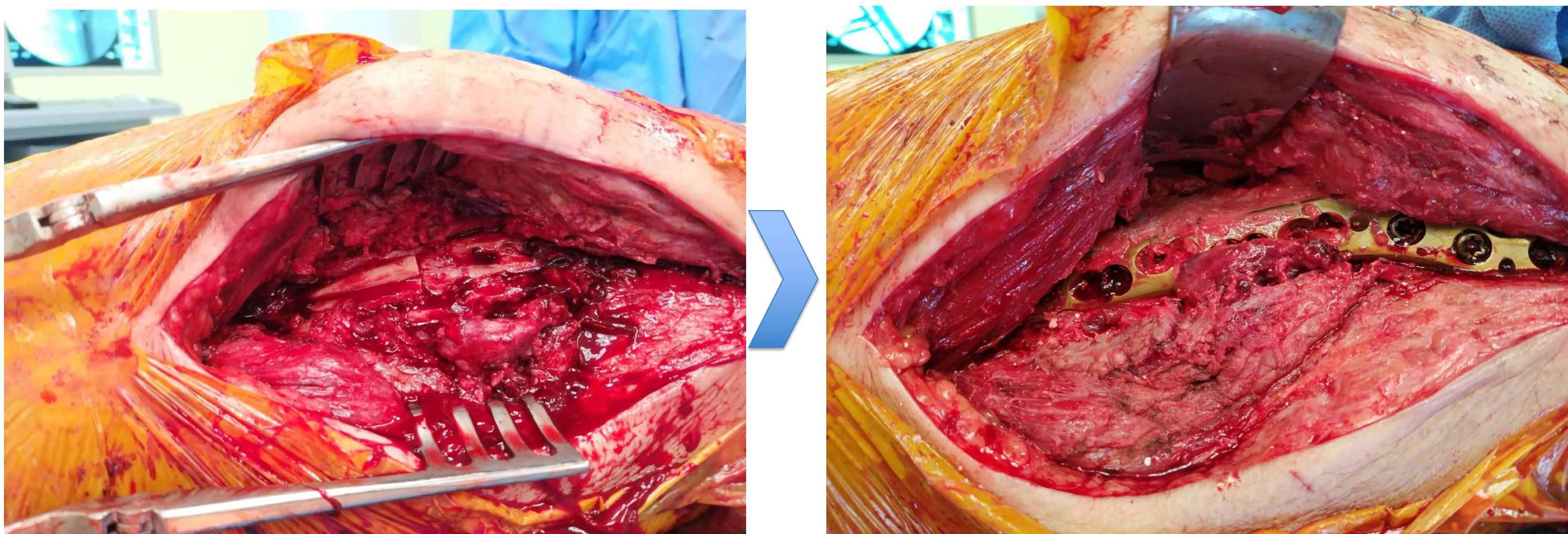
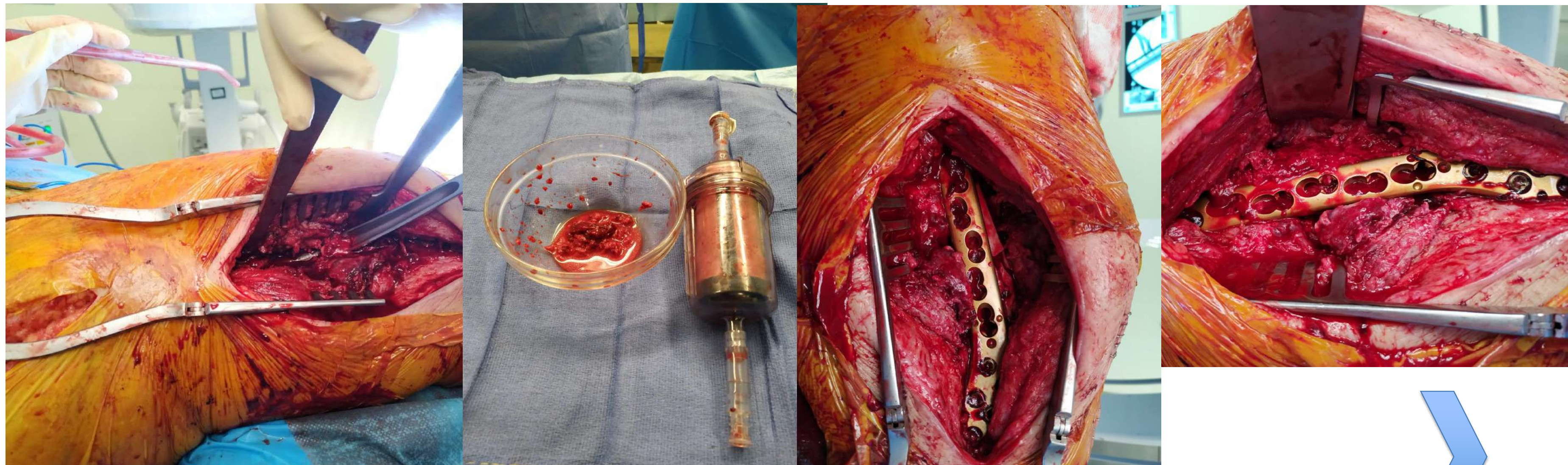
MATERIAL Y MÉTODO

Paciente, mujer de 66 años con antecedentes de **DM tipo 2, obesidad grado 3**, hepatopatía crónica, hipotiroidismo primario e insuficiencia renal que sufrió una fractura de fémur distal tipo 32C3 (clasificación AO- OTA) tratada mediante osteosíntesis con tornillos interfragmentarios, placa condilar y cerclajes.

A los 5 meses de evolución y tras iniciar la carga la paciente refiere dolor e impotencia funcional objetivando en la Rx/TC ruptura de la placa y ausencia de consolidación de la fractura.

Se realiza **fresado del canal medular femoral (RIA®)**, **decorticación del foco** de fractura y se rescata con **clavo de fémur retrógrado**, injerto óseo de cresta en el defecto óseo y **placa de fémur condilar con tonillo al cuello femoral** para evitar fractura periimplante.

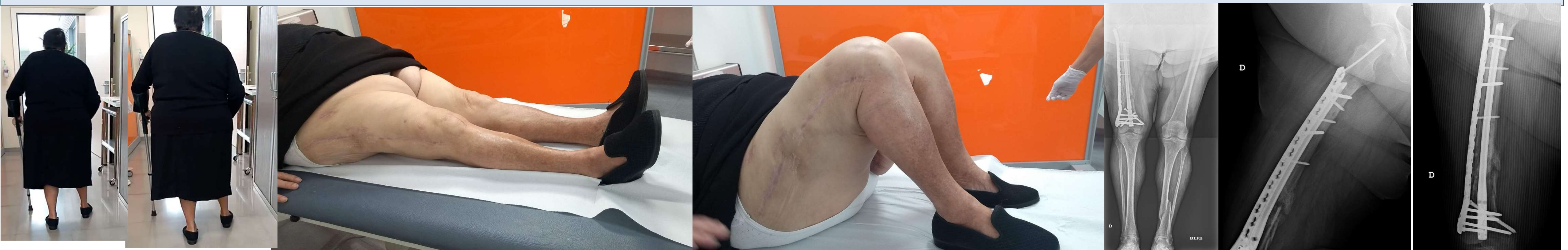Se **sonica** el implante retirada con toma de muestras para **microbiología (x5) y AP**



RESULTADOS

Tras 2 semanas de ingreso y una buena evolución clínica, sin signos de infección y con un control radiológico satisfactorio, recibe el alta hospitalaria.

A los 6 meses del alta, la paciente presenta una movilidad de rodilla de 0-120 grados con una correcta alineación, en la Rx se objetiva formación del callo de fractura y deambula con ayuda de un bastón.



CONCLUSIONES

En **pacientes obesos y diabéticos** con **fracturas con conminución del foco a nivel diafisario femoral** recomendamos dar suficiente estabilidad mecánica con enclavado endomedular retrógrado y suplementación con placa lateral de estabilidad angular, para evitar pseudoartrosis del fémur y permitir deambulación precoz.

contacto: perezmi@unican.es

59 CONGRESO
secot

SOCIEDAD ESPAÑOLA DE CIRUGÍA ORTOPÉDICA Y TRAUMATOLOGÍA