

# VIVIR CON PIEDRAS EN EL ZAPATO: NÓDULOS REUMATOIDES EN UNA LOCALIZACIÓN POCO HABITUAL.

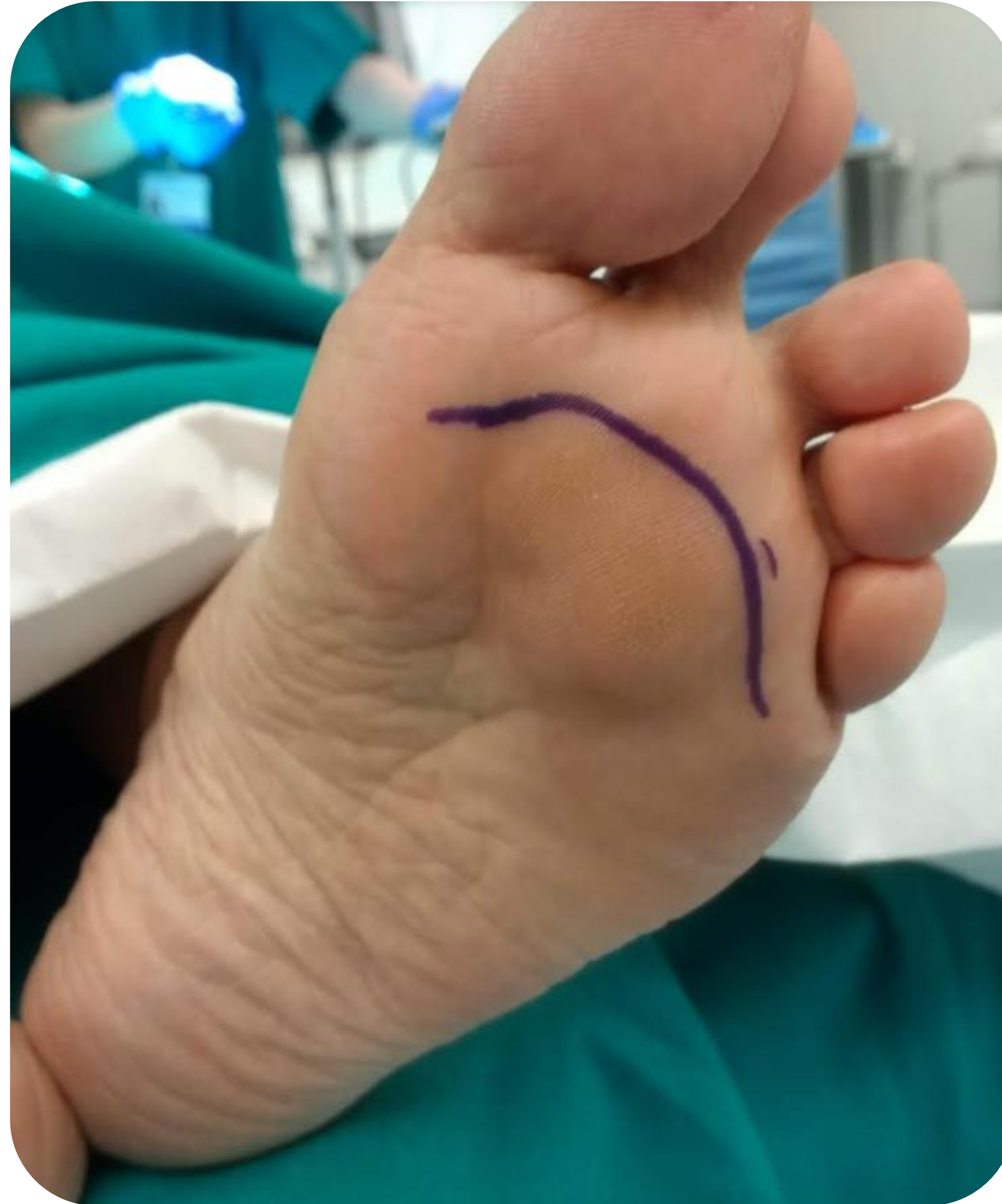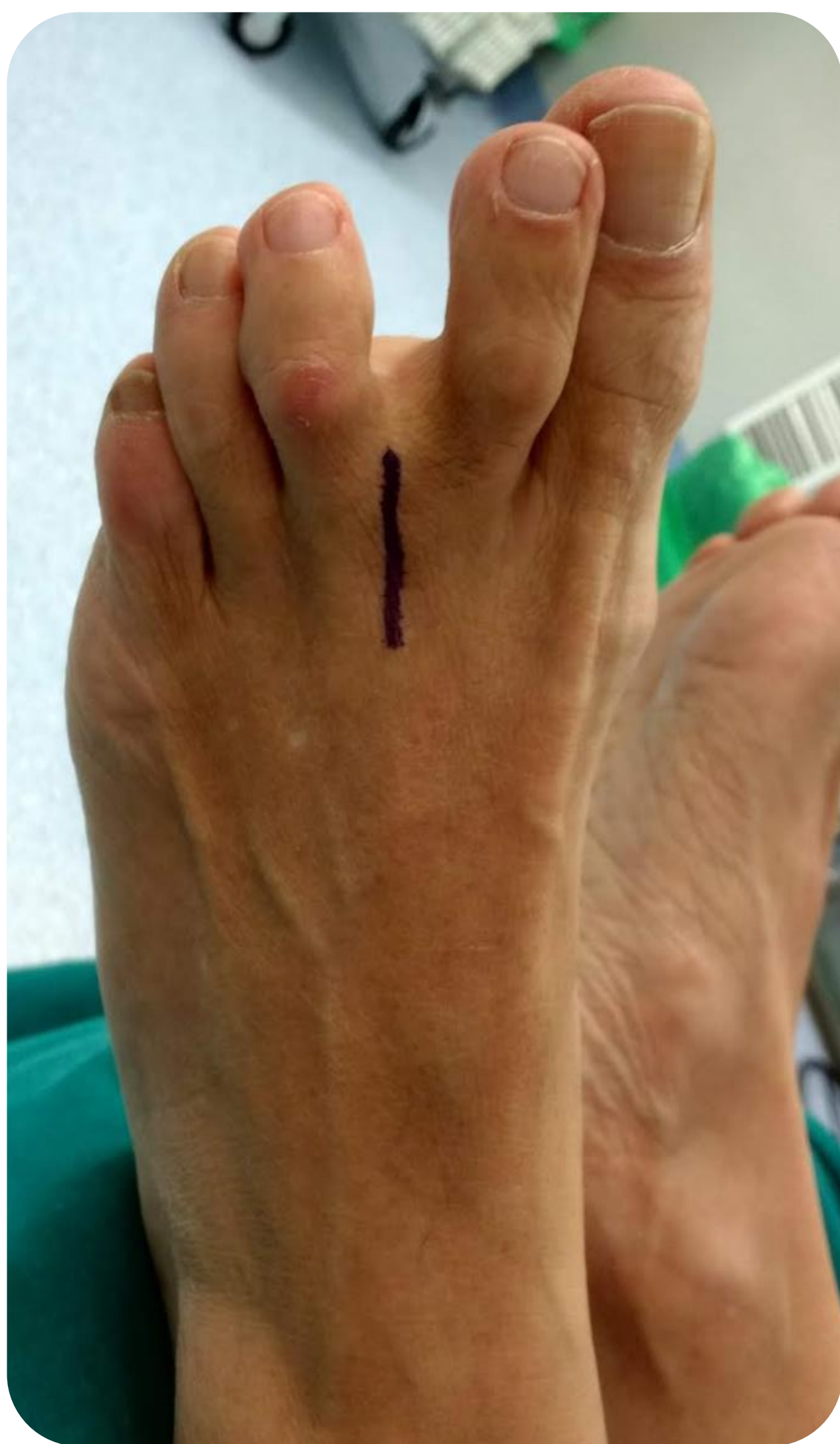Perera Fernández de Pedro, S.; Jiménez Martín, J.; Rapicano Rico, A.; Guijarro Valtueña, A.;  
Ramírez Feito, C.

Servicio de Cirugía Ortopédica y Traumatología del Hospital Universitario  
Puerta de Hierro de Majadahonda

## OBJETIVOS

Los nódulos reumatoides aparecen en el 20-30% de los pacientes con artritis reumatoide y casi exclusivamente en aquellos con factor reumatoide positivo. Consisten en una vasculitis focal que aparece en zonas periarticulares, sobre todo en el codo, y cuya presencia parece estar relacionada con una enfermedad más agresiva.

El objetivo de nuestro trabajo consiste en presentar un caso de una mujer con nódulos reumatoides en la planta del pie, una localización muy poco habitual.



## MATERIAL Y METODOLOGÍA

Paciente mujer de 75 años con antecedente de artritis reumatoide en tratamiento con metotrexato que acude a nuestro centro por molestias en el pie izquierdo de años de evolución. A la exploración presenta formaciones nodulares plantares en cabezas de los metatarsianos 2 y 3 que en la bipedestación protruyen hacia distal y dorsal.

Se solicita una resonancia magnética en la que se objetivan lesiones de aspecto pseudonodular en el espacio referido, con mayor extensión a la almohadilla grasa plantar subyacente a la cabeza del tercer metatarsiano.

Ante dichos hallazgos, se decide llevar a cabo la exéresis de las lesiones. Para ello, se realiza un abordaje arciforme distal a la zona de apoyo de la cabeza de los metatarsianos y se resecan 3 tumoraciones blanquecino-amarillentas, de consistencia firme, adheridas a piel y planos profundos y que no se encuentran bien delimitadas.

En el estudio anatomopatológico postoperatorio se describen como fragmentos irregulares de tejido elástico compatibles con el diagnóstico de nódulos reumatoides.

## RESULTADOS

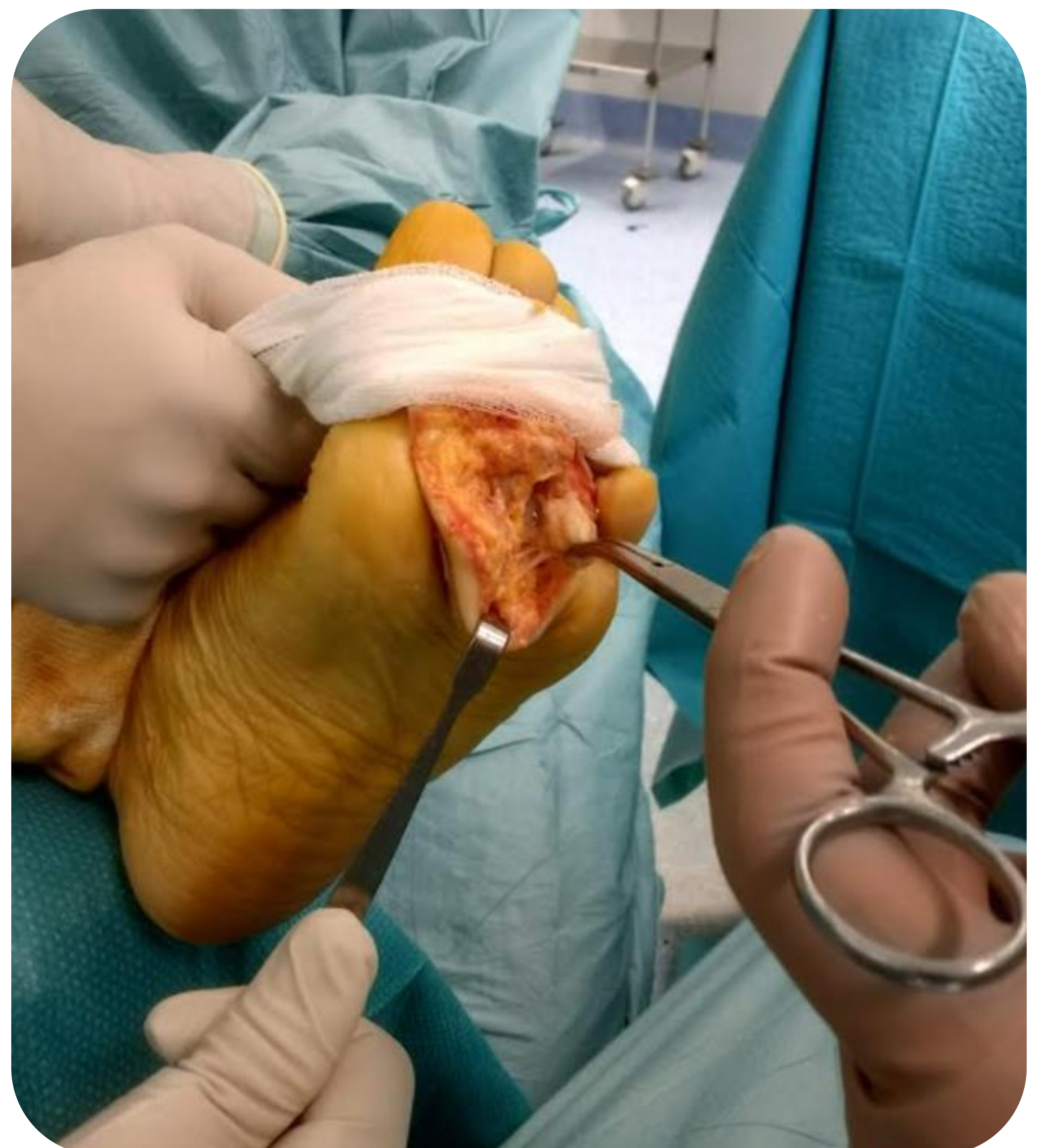
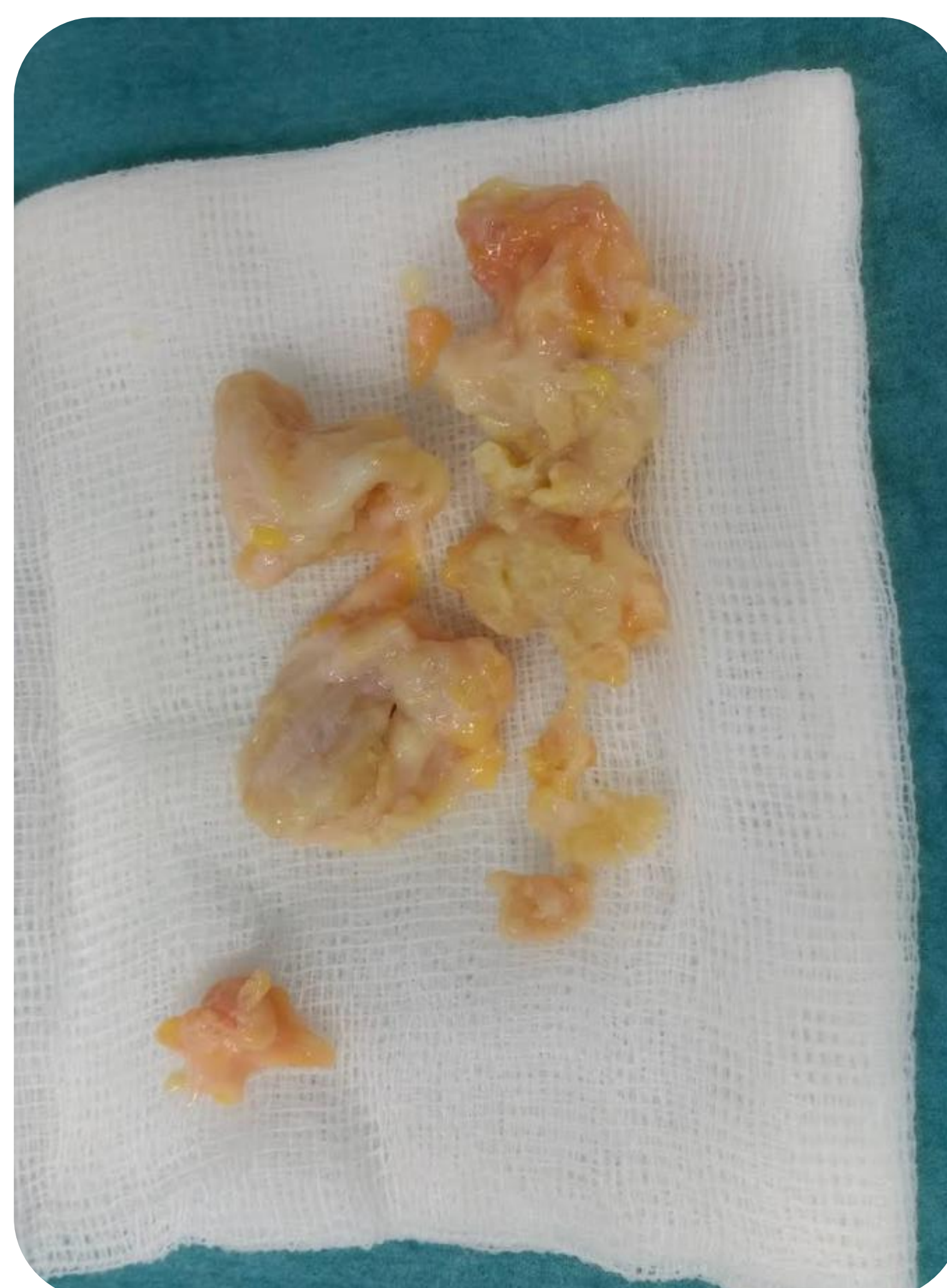La paciente utiliza un zapato de suela invertida durante 1 mes y presenta un postoperatorio inmediato favorable.

Actualmente, 3 años después, la paciente se encuentra completamente asintomática y sin ningún tipo de repercusión funcional relacionada con su afectación previa.

## CONCLUSIONES

Los nódulos reumatoides son una manifestación extraarticular que puede aparecer en los pacientes diagnosticados de artritis reumatoide, especialmente en aquellos que presentan factor reumatoide positivo. Se trata de una afectación que, según su localización, puede suponer una importante limitación para la vida diaria del que la sufre.

En estos casos, y siempre en pacientes correctamente seleccionados, la exéresis de los mismos puede ser una adecuada alternativa terapéutica con buenos resultados funcionales.



Hospital Universitario  
Puerta de Hierro  
Majadahonda

CONGRESO  
**59**secot

SOCIEDAD ESPAÑOLA DE CIRUGÍA ORTOPÉDICA Y TRAUMATOLOGÍA