

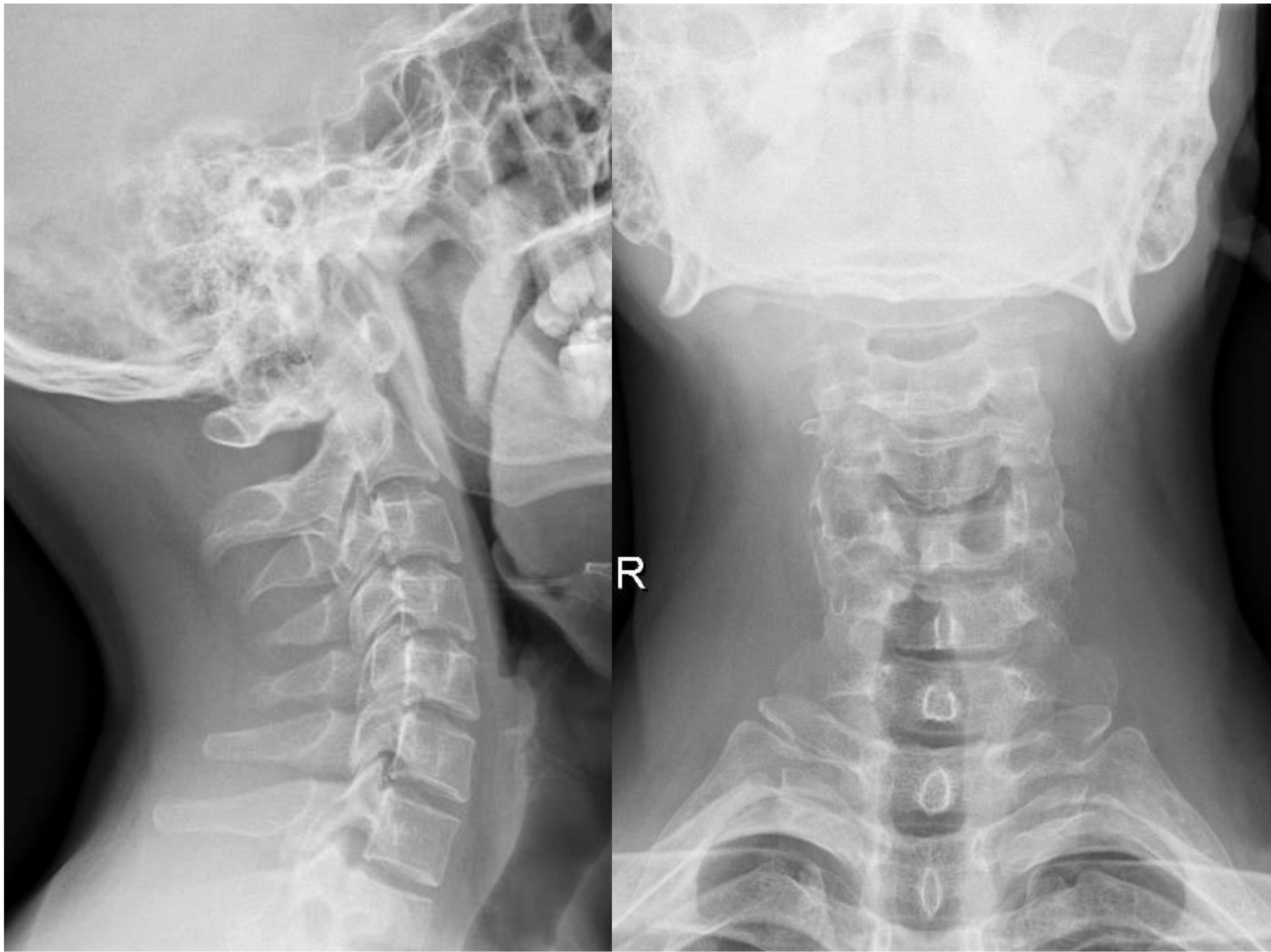
ARTICULACIÓN ACCESORIA ATLANTO-OCCIPITAL COMO CAUSA DE DOLOR CERVICAL



Clínica
Universidad
de Navarra

ANAMNESIS

Varón de 30 años con **contractura en musculatura paracervical** resistente al tratamiento.



Ningún hallazgo en las RX iniciales.

EVOLUCIÓN

Mejoría temporal con **infiltración corticoanestésica** en inserción de ECM derecho.

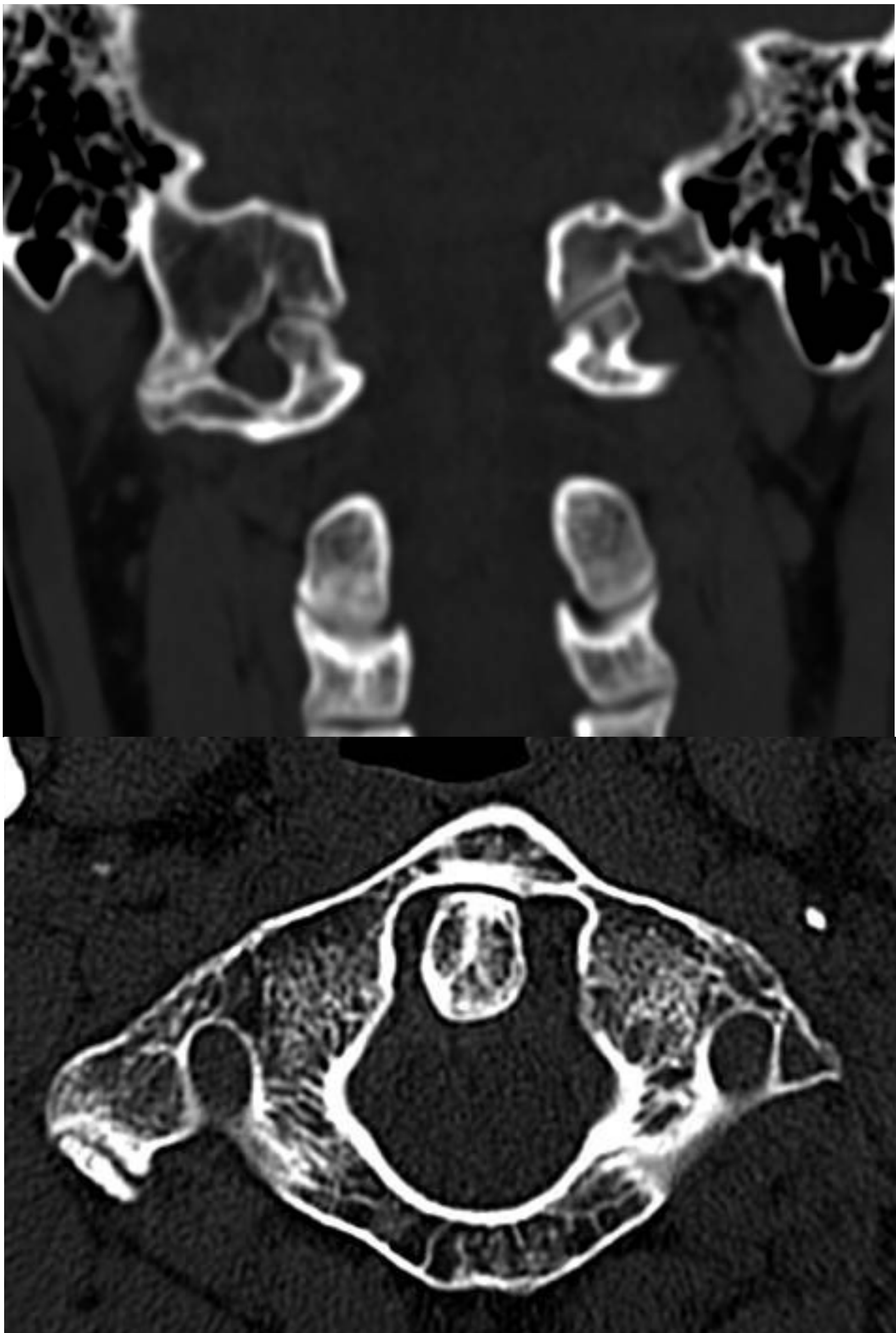
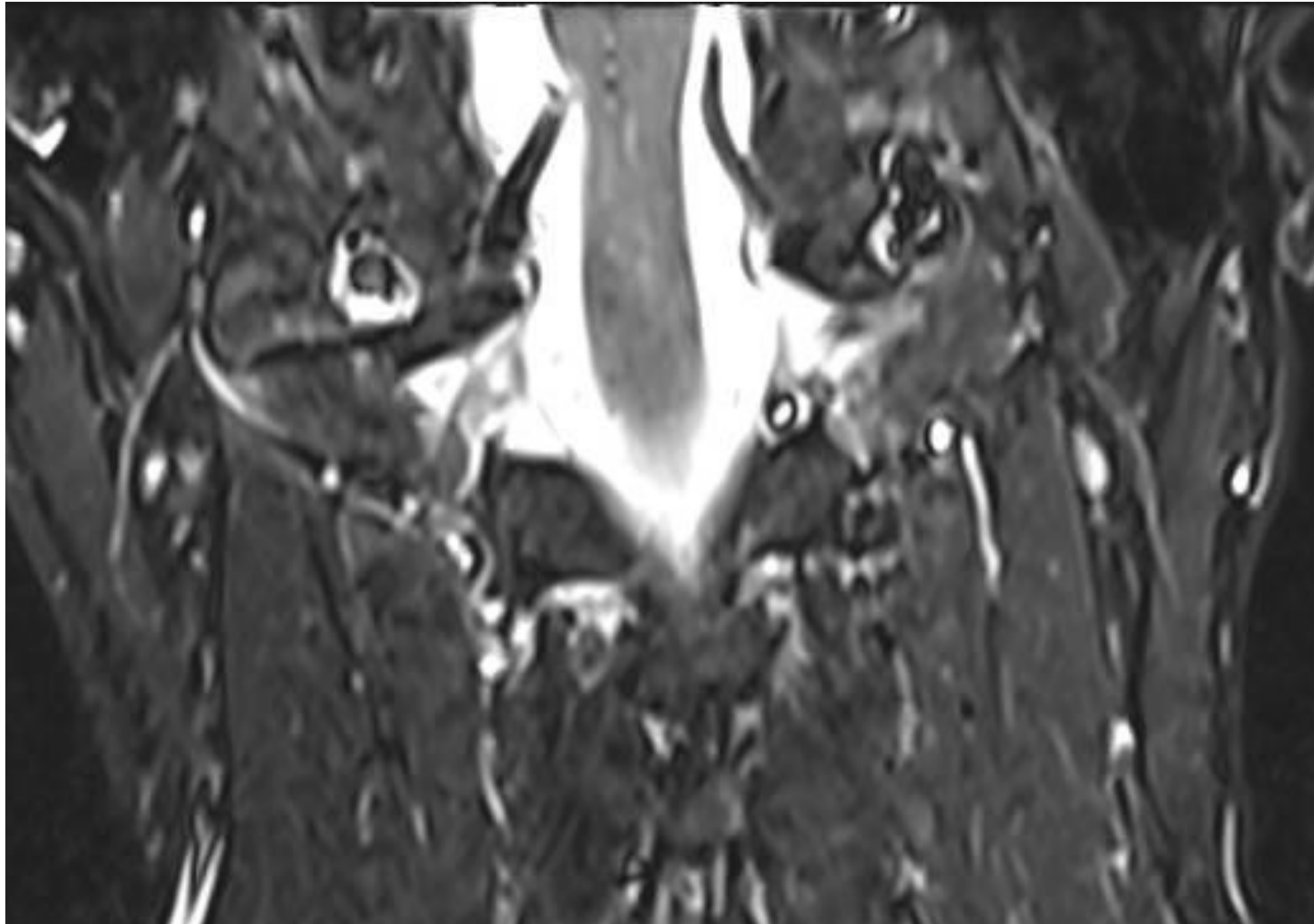TAC Y RM: Anomalía congénita occipito-C1 (hipertrofia apófisis transversa) con signos de artrosis

EXPLORACIÓN FÍSICA

Espinopresión no dolorosa.
Balance muscular de extremidades superiores e inferiores 5/5.

Sensibilidad conservada.
ROT conservados.

Dolor en **inserción de esternocleidomastoideo derecho en mastoides**.

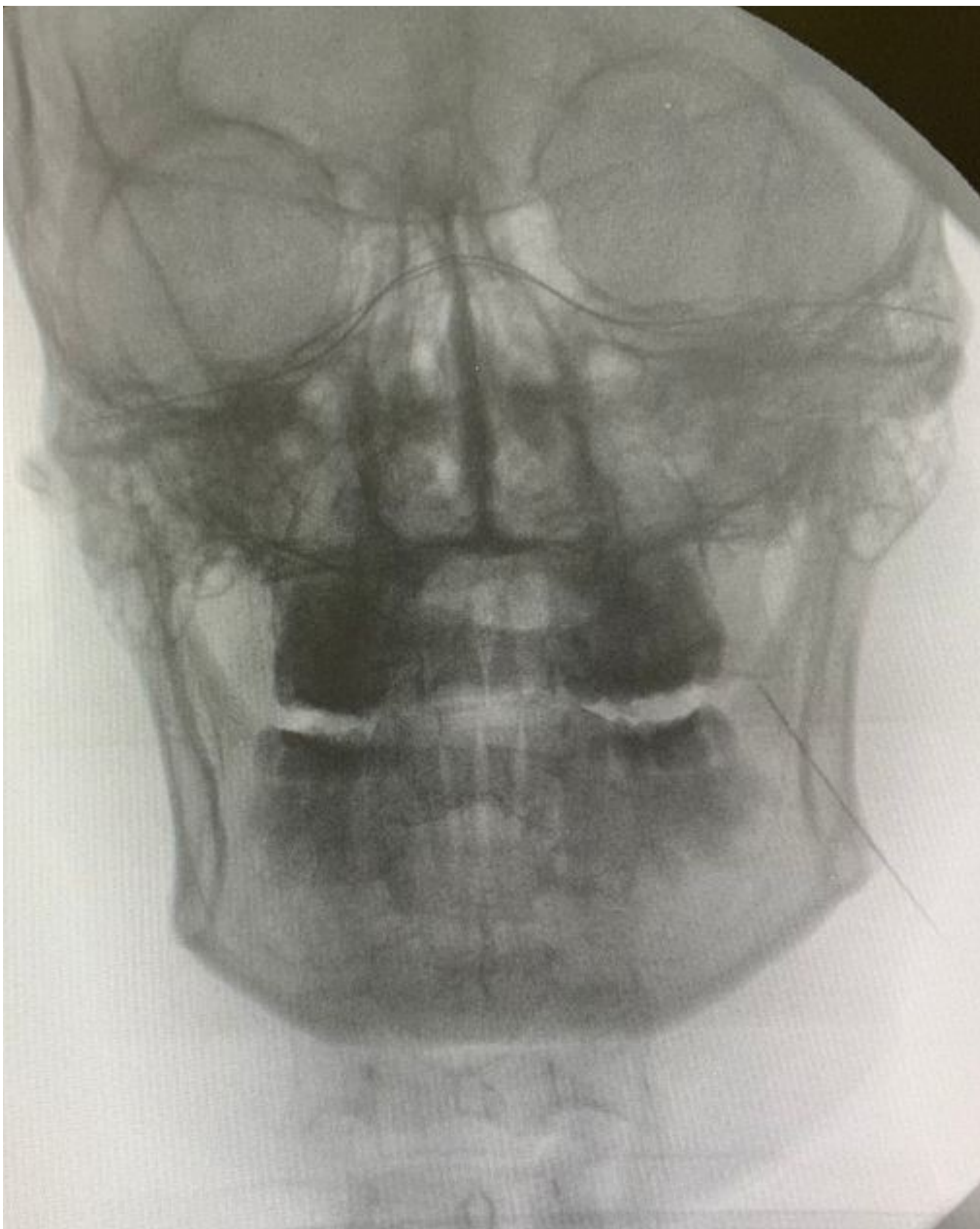


DIAGNÓSTICO

Anomalía congénita occipito-C1

TRATAMIENTO

Rizolisis en articulación occipito-C1 anómala



Gil-Melgosa, L; Llombart Blanco, R; Valverde Gestoso, C; Suárez López Del Amo, A; Alfonso Olmos-García, M; Villas Tomé, C