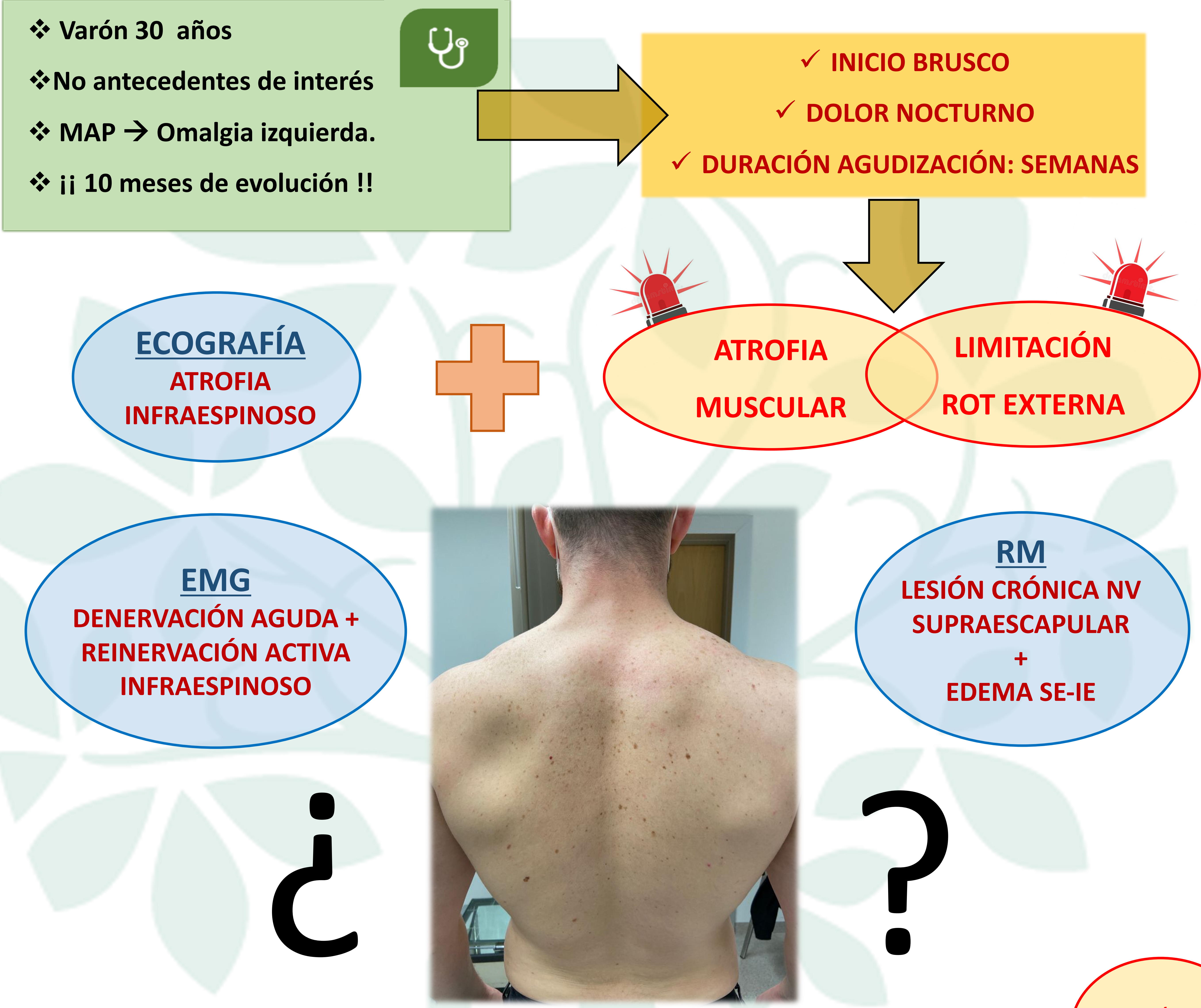


NEURITIS BRAQUIAL O SÍNDROME DE PARSONAGE-TURNER:

CASO CLÍNICO QUE NOS RECUERDA UNA CAUSA POCO FRECUENTE DE OMALGIA AGUDA

Alvarez Alvarez, S; García Sánchez, P; Junquera Méndez, C; Rodríguez Alonso, C; Fernández Lombardía, J.
Hospital Universitario Central de Asturias



LIMITACIÓN CLÍNICA IMPORTANTE

DIAGNÓSTICO TARDÍO

SÍNDROME PARSONAGE-TURNER

NEURITIS PLEXO BRAQUIAL IDIOPÁTICA

- ✓ Omalgia aguda atraumática
- ✓ Parálisis flácida → Amiotrofia
- ✓ Evolución lenta sin secuelas 75%
- ✓ TTO: analgésicos + corticoides → REHABILITACIÓN

