Dolor tras fracaso de tenosuspensión del pulgar ¿y ahora qué?

Oskia Pena Goñi, Jose Carlos Irigoyen Chavez, Leyre Muñoa Oteiza, Lucas Arbeloa-Gutiérrez
Hospital García-Orcoyen, Estella (Navarra)

INTRODUCCIÓN

La trapecectomía fue descrita por primera vez por Gervis en 1949 pero no fue hasta 1986 cunado Burton y Pellegrini describen la técnica más empleada actualmente para el tratamiento de la rizartrosis mediante reconstrucción de ligamento oblicuo volar (LOV) y la interposición de tipo (LRTI) cuyos objetivos son la reconstrucción del LOV, artroplastia de interposición y la fijación temporal a 2MTC.
En la actualidad la tasa de fracaso de esta técnica es del 0,23-3% siendo el colapso del 1MTC la principal causa de revisión y frecuente de forma temprana y en pacientes jóvenes.
La revisión tras el fracaso es un reto quirúrgico y no está estandarizado su tratamiento.

CASO CLÍNICO

Mujer 51 años. Limpiadora.
Dolor ambas manos, más izquierda
Dx: Rizartrosis y artrosis triescafoidea.
Inicialmente se propone artrodesis, pero finalmente se realiza Trapecectomía y LOV+LRTI con palmaris longus (PL).

Rx AP preoperatoria y L y AP postoperatoria tras LRTI

Rx AP y oblicua 9 años tras LRTI

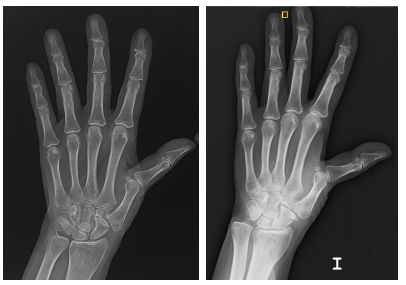

9 años después consulta por dolor mano izquierda de 18 meses de evolución
EF: Deformidad en Z moderada
Grind test ++
Dolor escafo-MTC-trapezoide
Colapso reductible
Rx: colapso 1MTC y artrosis
Infiltraciones y muñequera sin mejoría (6m)

¿Y AHORA QUÉ? OPCIONES TERAPEÚTICAS

ARTROPLASTIA DE INTERPOSICIÓN

Injerto tendinoso | Pyrocardan® | Swanson silastic | Injerto costocondral

Revision of Thumb Trapeziometacarpal Arthroplasty

Pyrocardan® implant after failed trapeziectomy

The use of Swanson silastic interposition arthroplasty to restore thumb basal carpal joint after failed trapeziectomy.

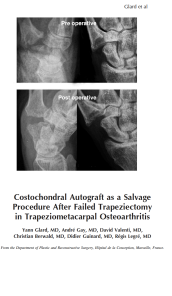
Costochondral Autograft as a Salvage Procedure After Failed Trapeziectomy in Trapeziometacarpal Osteoarthritis

ARTRODESIS 1MTC-2MTC

Revision surgery after trapeziometacarpal arthroplasty

ARTRODESIS 1MTC-Es

Scaphometacarpal arthrodesis with autologous structural bone graft as a salvage procedure after failed trapezectomy – Surgical technique and initial results

MEGAPRÓTESIS

Scaphometacarpal arthroplasty: a report of ten cases of trapeziometacarpal prosthesis and trapeziectomy revision

FIN DEL CASO

Se optó por realizar una nueva tenosuspensión mediante un implante tipo Mini Tight-rope® y una artroplastia de interposición mediante injerto libre autólogo de Extensor Propio del Índice (EPI):

1. **Comprobación preoperatoria de reductibilidad y espacio escafo-MTC mediante radioscopia**
2. **Exéresis proximal de trapezoide**
3. **Fijación Mini Tight-rope**
4. **Extracción de injerto libre de EPI para artroplastia de interposición y preparación tipo anchoa**
5. **Cierre capsular**

1

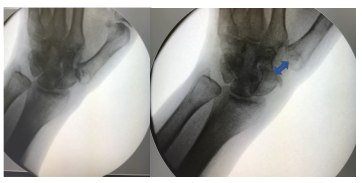

2

3

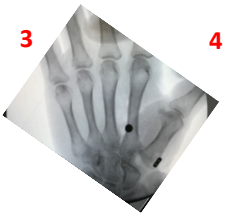

4

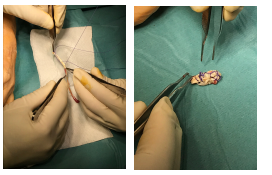

DISCUSIÓN

La tasa de revisión tras artroplastia de articulación TMC es de entre 2-4% según la literatura y hasta el 3% en el caso de LRTI. La mayoría de los pacientes parecen beneficiarse de la cirugía de revisión, pero el resultado final es peor que la de los pacientes no revisados. Sin embargo, los casos revisados varias veces no tuvieron peores resultados que los revisados una sola vez.
Los factores de riesgo para la cirugía de revisión han sido analizados en 2 estudios (Cooney 2006, Wilkens 2017) siendo la edad, el tipo de cirugía primaria y la experiencia del cirujano, factores de riesgo para revisión. Los procedimientos primarios con trapecectomías parciales y procedimientos con uso de implantes, tienen mayor riesgo de revisión menor de 55 años.
Se han descrito y utilizado una gran variedad de procedimientos para la revisión de la artroplastia TMC, sin haber identificado correlación entre el resultado y el tipo de procedimiento de revisión realizado. Esto probablemente esté relacionado con la gran cantidad de procedimientos diferentes empleados para la cirugía de revisión, lo que conduce a pequeños subgrupos de procedimientos que limitan el poder estadístico del análisis.

CONCLUSIONES

- **La principal causa de revisión tras trapecectomía es el colapso del 1MTC**
- **Los pacientes se benefician de la cirugía de revisión con tasas de éxito alrededor del 70-80%**
- **Edad menor 55 años y trapecectomía parcial o uso de implantes sin factores de riesgo de revisión**
- **Muchas técnicas sin Gold Standard**
- **La tenosuspensión secundaria sería de elección en estos casos, dejando otros tratamientos como salvamento**

59 CONGRESO SECOT
SOCIEDAD ESPAÑOLA DE CIRUGÍA ORTOPÉDICA Y TRAUMATOLOGÍA