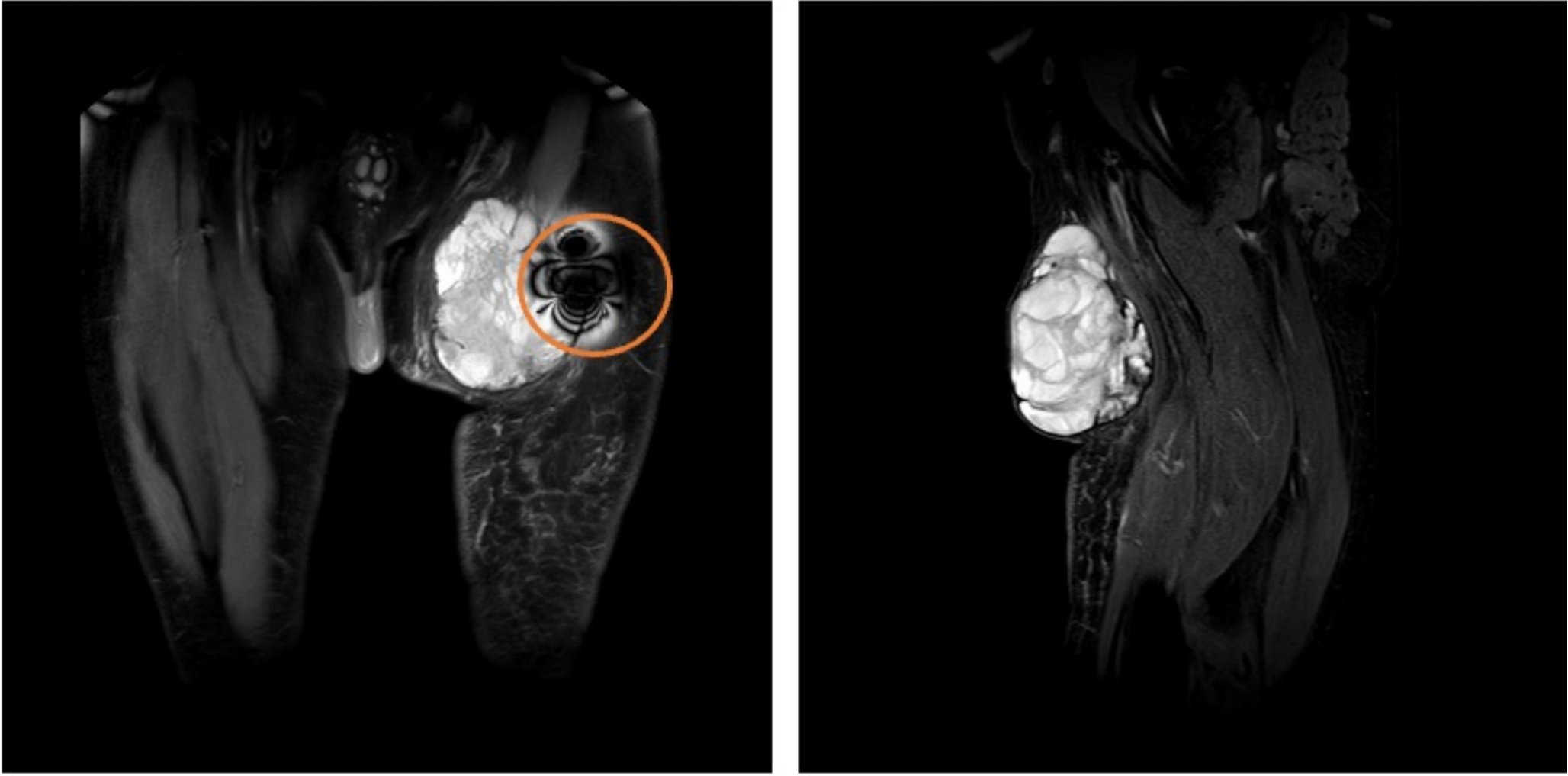


SARCOMA PLEOMÓRFICO INDIFERENCIADO SOBRE ANTIGUA ESQUIRLA METÁLICA.

Martínez Bovaira, Guillermo. Valero Alapont, Javier. Castillo Ruiperez, Laura. Zarzuela Sánchez, Víctor. Hernández Ferrando, Lorenzo.

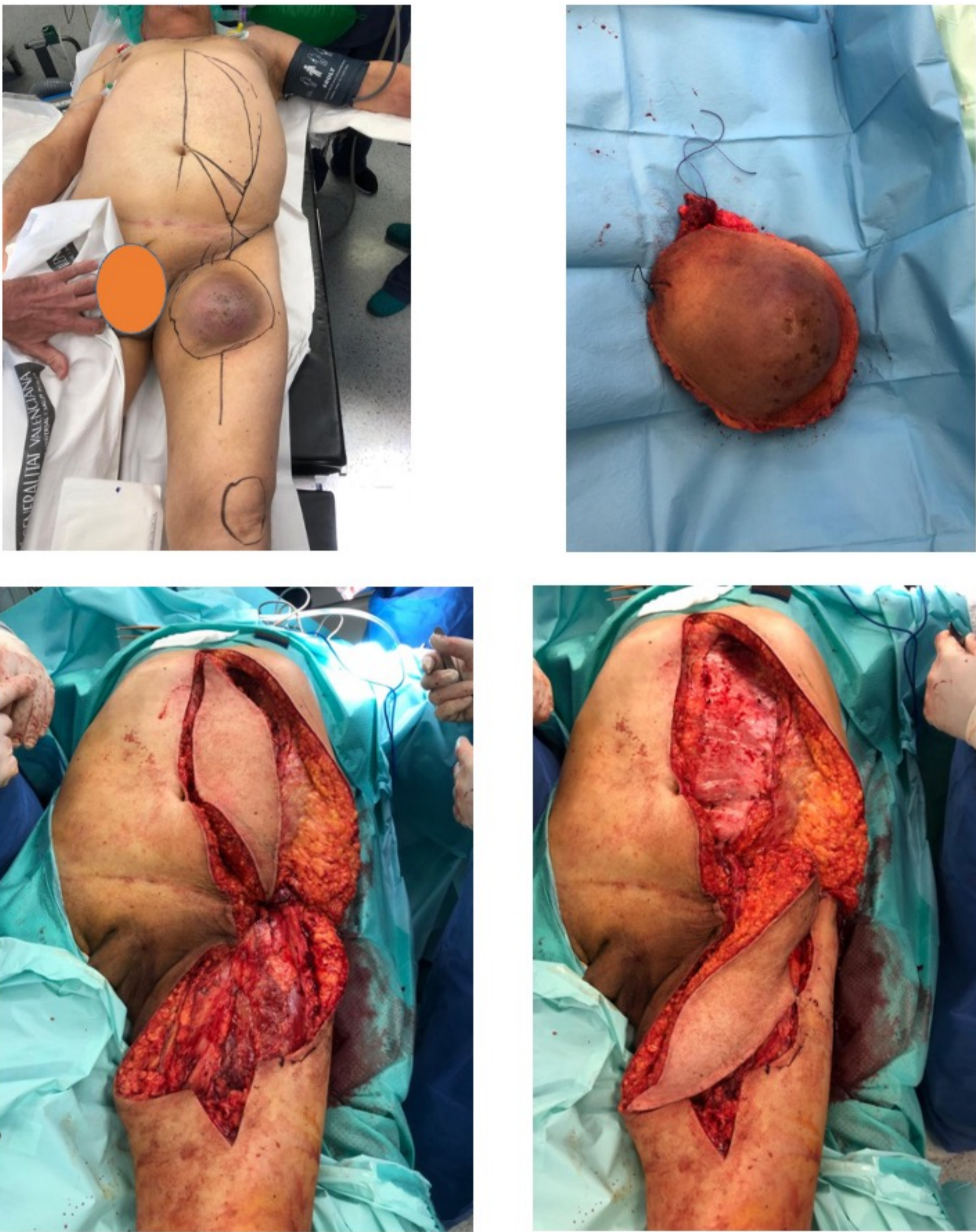Consorcio Hospital General Universitario de Valencia



OBJETIVO

Presentamos el caso de un sarcoma pleomórfico indiferenciado sobre un artefacto metálico radiológico situado en región inguinal, tratado mediante cirugía oncológica ampliada y reconstrucción primaria mediante un colgajo miocutáneo de recto abdominal vertical (VRAM).

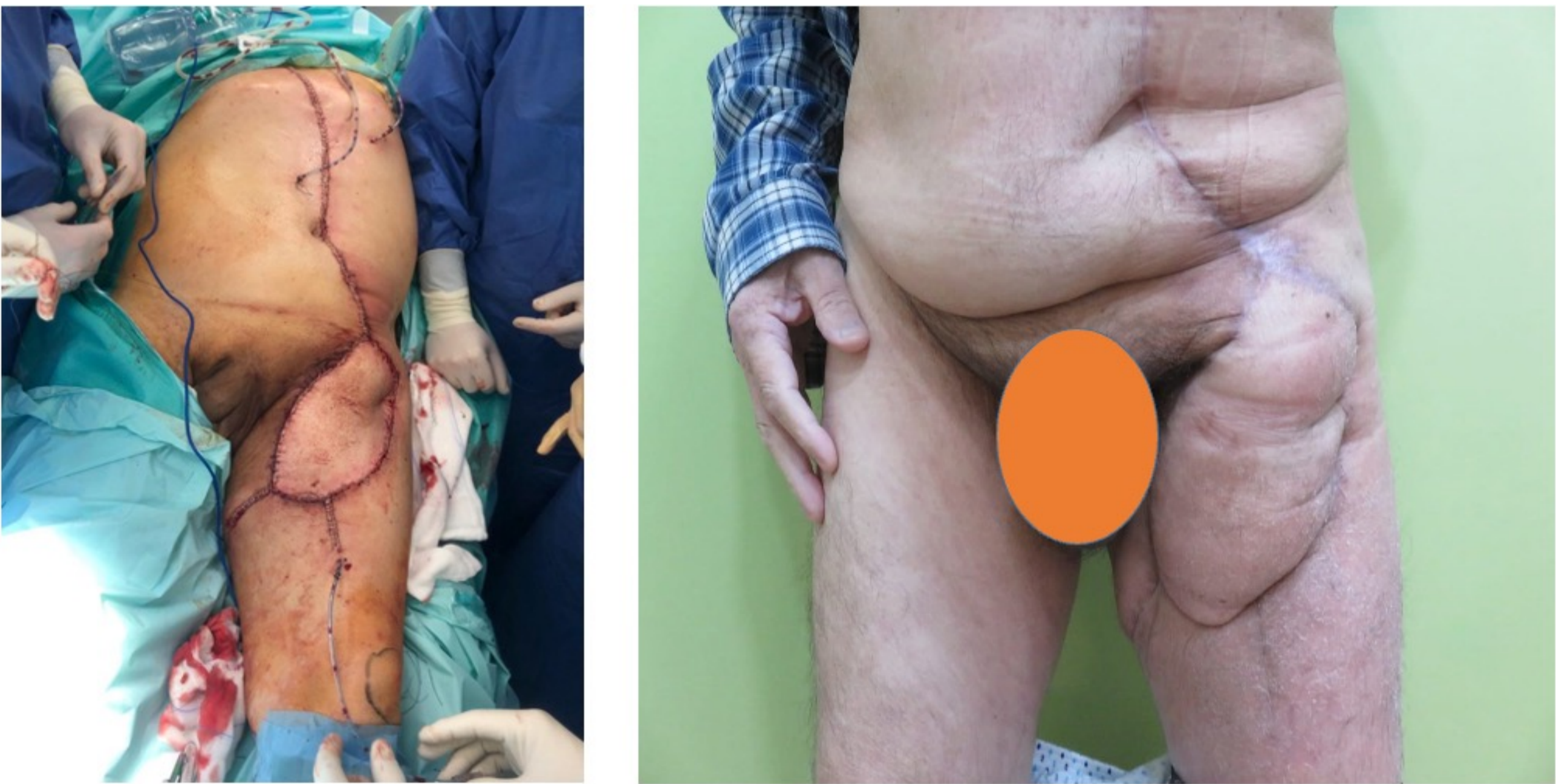
CASO CLÍNICO



Varón de 74 años con el antecedente de masa inguinal izquierda de 4 meses de evolución con rápido crecimiento. A la exploración se objetivó una tumoración pétreo en la región de escarpa izquierda de 15 cms de diámetro adherida de planos profundos. La RMN evidenció una tumoración de partes blandas de estirpe no lipomatosa ni fibrosa. De forma característica, se apreció un gran artefacto ferromagnético embebido en la lesión que dificultaba el diagnóstico por imagen. Tras este hallazgo, el paciente informó de una lesión con una esquirla metálica de 20 años de evolución derivado de su trabajo en el sector de la metalurgia. La biopsia confirmó el diagnóstico de sarcoma pleomórfico indiferenciado.

RESULTADOS

Debido a la agresividad de la lesión y tras consenso en el Comité de Sarcomas Musculoesqueléticos, el paciente comenzó RT y QT neoadyuvante. Tras 6 semanas se realizó cirugía oncológica ampliada con intención curativa y de preservación del miembro con la colaboración del servicio de Cirugía Plástica y Reconstructiva. Tras la resección tumoral, el defecto de partes blandas inguinal resultante de la cirugía precisó la cobertura primaria mediante un colgajo miocutáneo de recto abdominal vertical (VRAM) con empleo de una malla de propileno para el cierre de la pared abdominal. El paciente evolucionó favorablemente en el postoperatorio inmediato. A los 6 meses de seguimiento clínico y radiológico postquirúrgico se encuentra libre de enfermedad tumoral.



CONCLUSIÓN

El enfoque oncológico y multidisciplinar para el abordaje del tratamiento de los sarcomas indiferenciados permiten la realización de una cirugía oncológica con finalidad curativa aportando buenos resultados clínicos.

BIBLIOGRAFÍA

- Parikh RP, Sacks JM. Lower Extremity Reconstruction After Soft Tissue Sarcoma Resection. Vol. 48, Clinics in Plastic Surgery.W.B.Saunders; 2021. p. 307.19.
- Vodanovich DA, Spelman T, May D, Slavin J, Choong PFM. Predicting the prognosis of undifferentiated pleomorphic soft tissue sarcoma: a 20- year experience of 266 cases. ANZ Journal of Surgery. 2019 Sep 1;89(9):1045-50.