

Transposiciones nerviosas como alternativa a la sección traumática del nervio mediano

Laga Cuen AC, Pardina Lanuza N, Aguirre Etxebarria A

Sevilla Ortega P, Isla Sarasa P

Servicio Cirugía Ortopédica y Traumatología. Hospital San Pedro, Logroño

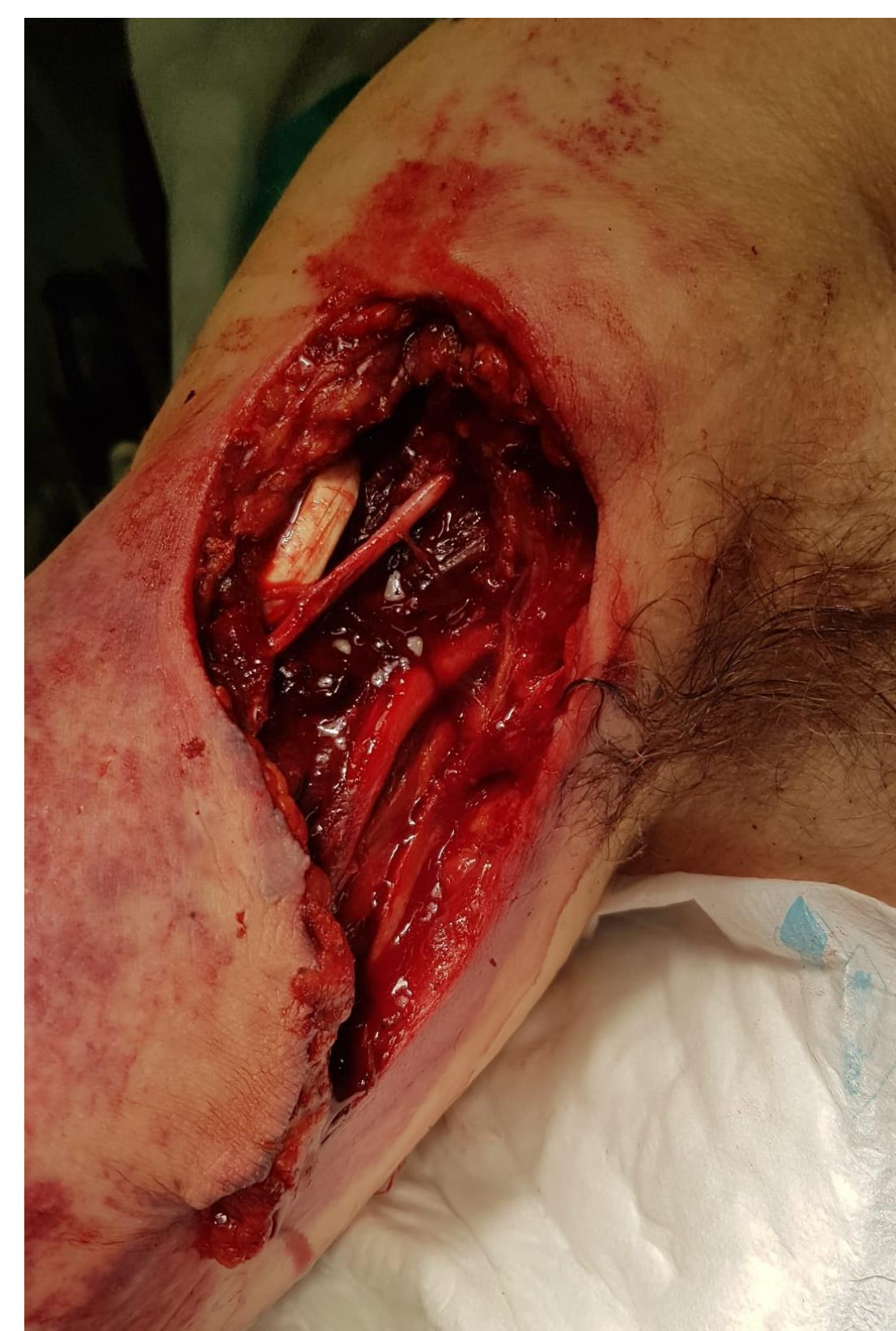Caso clínico

Varón, 66 años

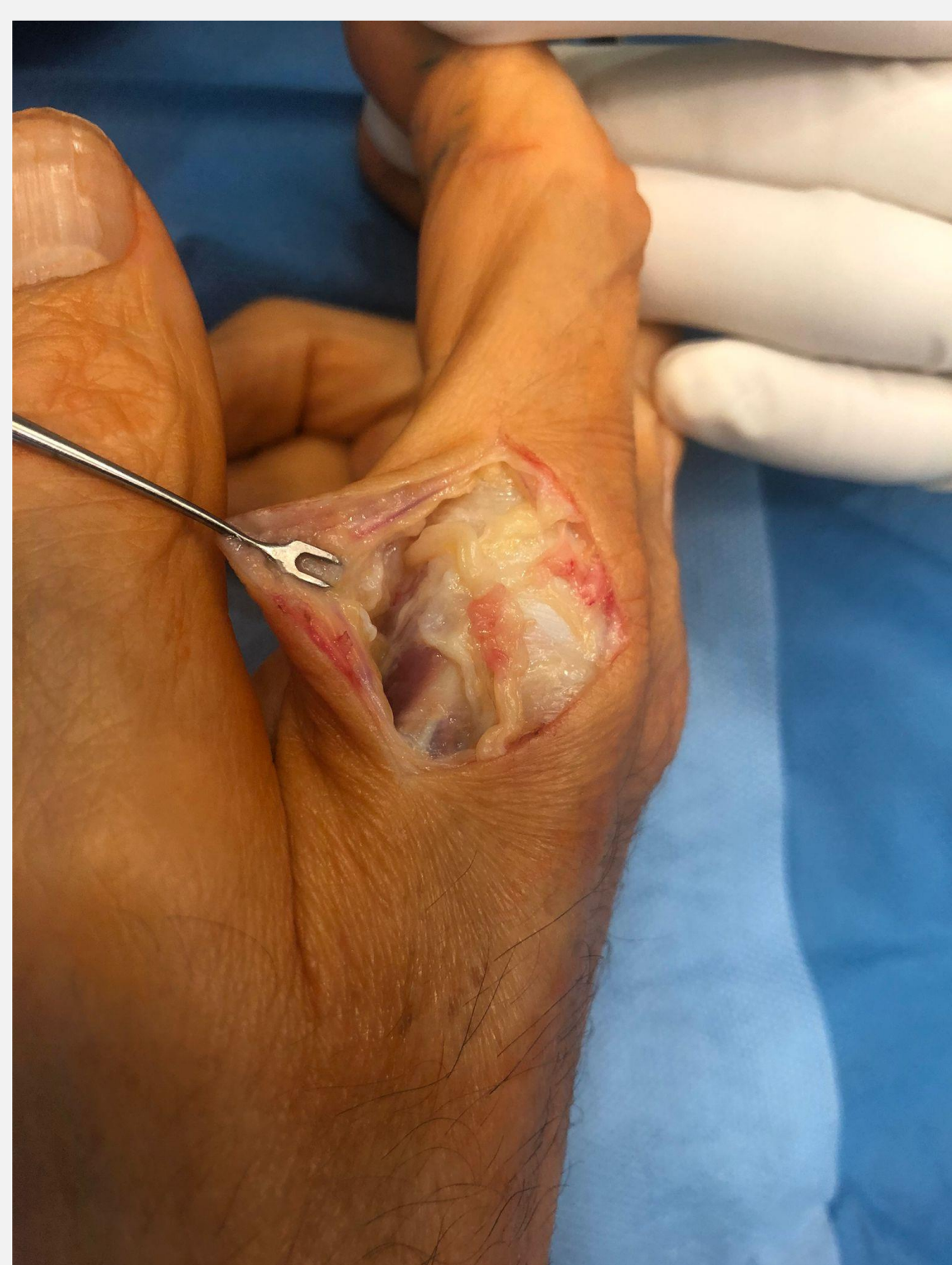Sección traumática nervio mediano. Sutura T-T

Persistencia déficit sensitivo y motor:

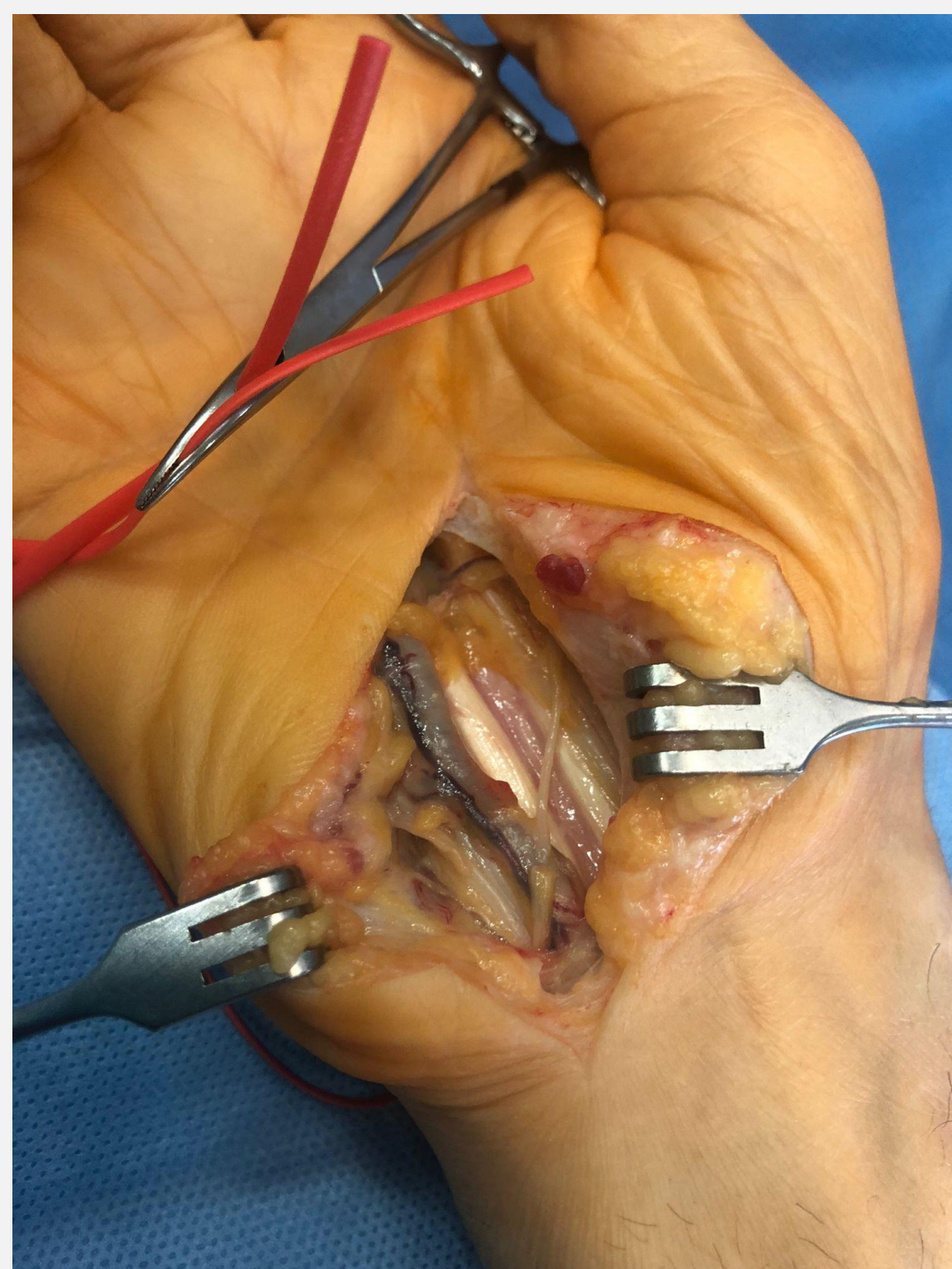
- Pérdida de flexión 1º y 2º dedos
- Anestesia pulpejo 1º dedo
- Pérdida de fuerza de pinza



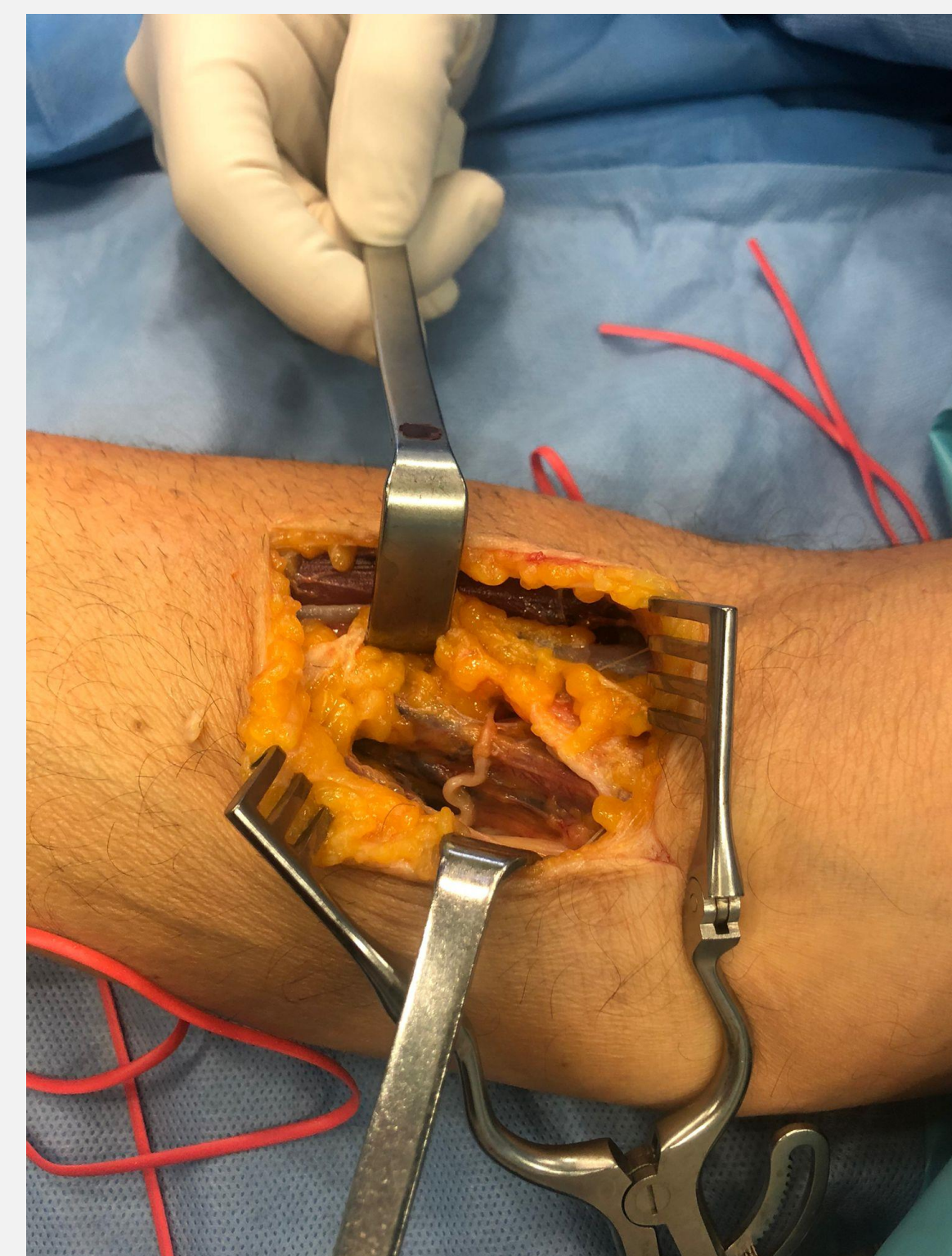Transposiciones nerviosas:



Ramas sensitivas dorsales radiales a volares (Sutura)



Rama motora abductor 5º dedo a rama motora eminencia tenar (Sutura)



Rama motora extensor carpi radialis brevis a interóseo anterior (Tisucol)

- 10 meses tras intervención: recuperación déficits y fuerza pinza termino-terminal y termino-lateral 3kg

Conclusiones

- Transposiciones nerviosas son opción a valorar en tratamiento de rescate de lesiones proximales de nervio mediano