

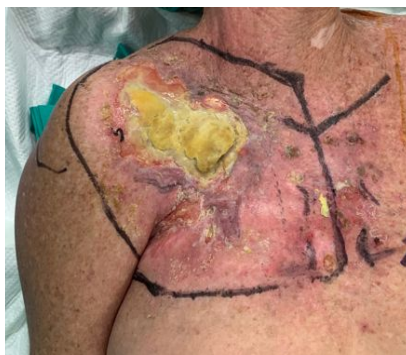RESECCIÓN TUMOR EPIDERMÓIDE EN REGIÓN SUPRA CLAVICULAR

Autores: Alberto Jurado Muñoz, Antonio García López, Javier Gutiérrez Pereira, Alessandro Guanzetti Nieto, Yuriy Markiv Markiv.

Servicio de Cirugía Ortopédica y Traumatología, Hospital General de Alicante

INTRODUCCIÓN

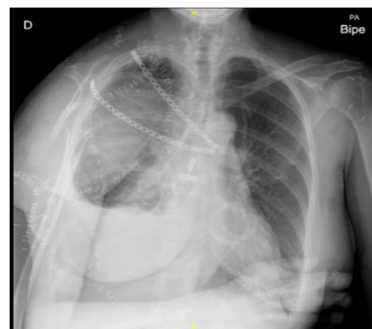Mujer de 57 años que en 2019 refiere lesión tumoral de 3 meses de evolución en región clavicular derecha. Se realiza estudio de extensión con TAC: Masa de partes blandas en vertiente craneal de la pared torácica anterior derecha de 12 x 10 x 3,5 cm y extensión en profundidad. Afectación de musculatura pectoral, vena subclavia derecha y contacto con plexo braquial. Diagnóstico anatómo-patológico: tumor epidermoide.



RESULTADOS

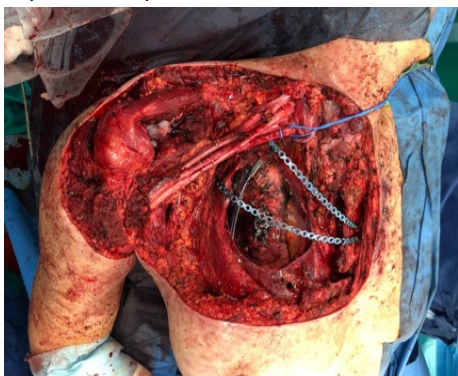
En el postoperatorio inmediato, la paciente presenta una evolución satisfactoria, pese a la limitación funcional del brazo derecho, con incapacidad de mover el hombro derecho y la mano. Presenta por lo tanto, incompetencia, a la hora de realizar las actividades básicas de la vida diaria. En el estudio TAC de extensión de seguimiento realizado en 2021, no se objetivan lesiones metastásicas.

A día de hoy, la paciente ha adquirido una gran competencia, siendo independiente para la realización de las actividades básicas como comer o vestirse



MATERIAL Y MÉTODO

A finales de 2019 se decide intervención quirúrgica en colaboración con Cirugía Plástica y Cirugía Torácica para resección conjunta y posterior reconstrucción. Se realiza abordaje supraclavicular, resección de clavícula, 1ª-2ª arcos costales y manubrio esternal (parcialmente), glena escapular, cuello y acromion y ½ externa de escápula. Con la pieza se extirpa deltoides, bíceps, m. Subescapular (parcialmente) y pectorales mayor y menor completos. Se liga y reseca vena subclavia y tronco superior del plexo braquial. Reconstrucción de articulación glenohumeral con malla de fibra y cierre de manguito con restos de subescapular. Reconstrucción de defecto cutáneo mediante colgajo de dorsal ancho.



CONCLUSIONES

Tras la resolución del caso y el seguimiento evolutivo de la paciente, destaca la importancia de un correcto manejo multidisciplinar en patologías complejas, formando un equipo conjunto con las diversas especialidades, así como la adecuada y pronta derivación de estos pacientes a hospitales de tercer nivel con capacidad para tratar patología de mayor complejidad.

