

LESIONES POR INOCULACIÓN ACCIDENTAL DE VACUNA ANIMAL EN HUMANOS.

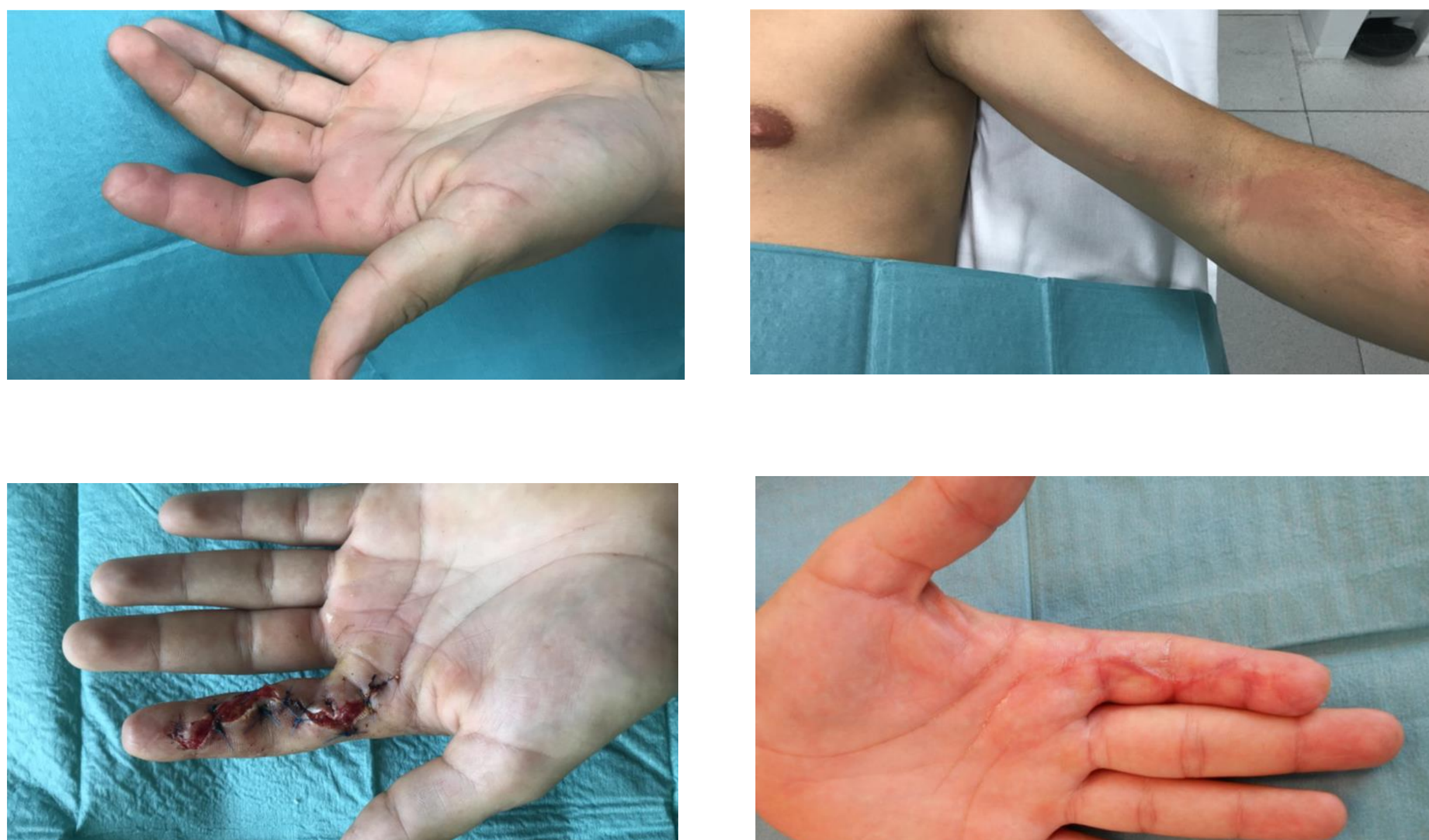
OSKIA PENA GOÑI, LUCAS ARBELOA GUTIÉRREZ, JOSE RAMÓN VARELA EGOICHEAGA, JAVIER MARTINEZ DE MORENTIN GARRAZA, AINHOA GORDILLO SANTESTEBAN.

Hospital García orcoyen (Navarra)

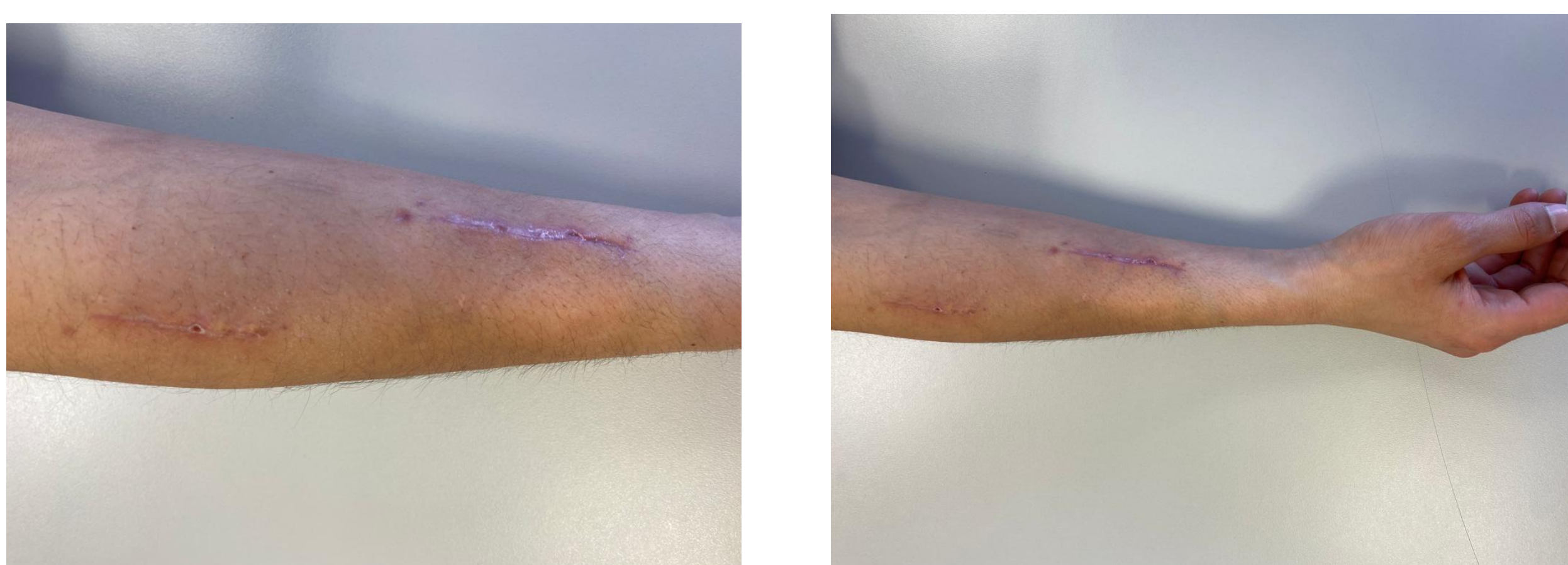
Objetivos: Descripción de una serie de casos de autoinoculación con vacunas animales para poner en conocimiento las características y posibles complicaciones de estas lesiones.

Material y métodos: Se presentan 5 casos de inyección accidental de vacuna animal en trabajadores del sector de la industria animal registrados en el Hospital García Orcoyen de Estella (Navarra) entre Julio de 2018 y marzo de 2022, de los cuales 3 fueron con vacuna aviar, 1 vacuna de trucha y 1 vacuna porcina.

Cuadro clínico con linfangitis



Cuadro clínico con fasciotomía profiláctica



Resultados: La edad media de los pacientes fue de 22 años (19-25). Todos los pacientes acudieron a urgencias dentro de las 24 horas posteriores a la inoculación, pero no antes de las 3 horas desde la punción. El 100% de los casos se produjeron en una extremidad superior: izquierda en 3 pacientes y derecha en los otros dos casos. El tratamiento en 3 pacientes consistió en corticoterapia y antibioterapia endovenosa inicialmente seguido de terapia oral en domicilio.

En dos casos se realizó intervención quirúrgica urgente para desbridamiento, y en uno de ellos se realizó fasciotomía profiláctica del antebrazo afectado, además de la antibioterapia endovenosa y oral. No se registró ninguna complicación grave y la evolución fue favorable en el 100% de los casos.

Conclusiones: La autoinoculación con vacunas animales en trabajadores de la industria animal es un riesgo laboral que, aunque poco frecuente, puede ser potencialmente grave e incluso comprometer el pronóstico de la extremidad.

El diagnóstico y el tratamiento precoz incluyendo el desbridamiento quirúrgico y la realización de fasciotomía profiláctica en algunos casos, debe ser tenido en cuenta ante estas lesiones para evitar complicaciones, así como una evolución favorable..