

Artritis séptica de cadera en adultos por *Enterococo faecalis*. A propósito de un caso

Bebea Zamorano, Fátima; Moreno Coronas, F. J.; Moreno Fenoll, Irene Blanca; Patiño Contreras, Jose Luis; Arruti Pérez, Elsa

Hospital Universitario Fundación Alcorcón

Objetivos

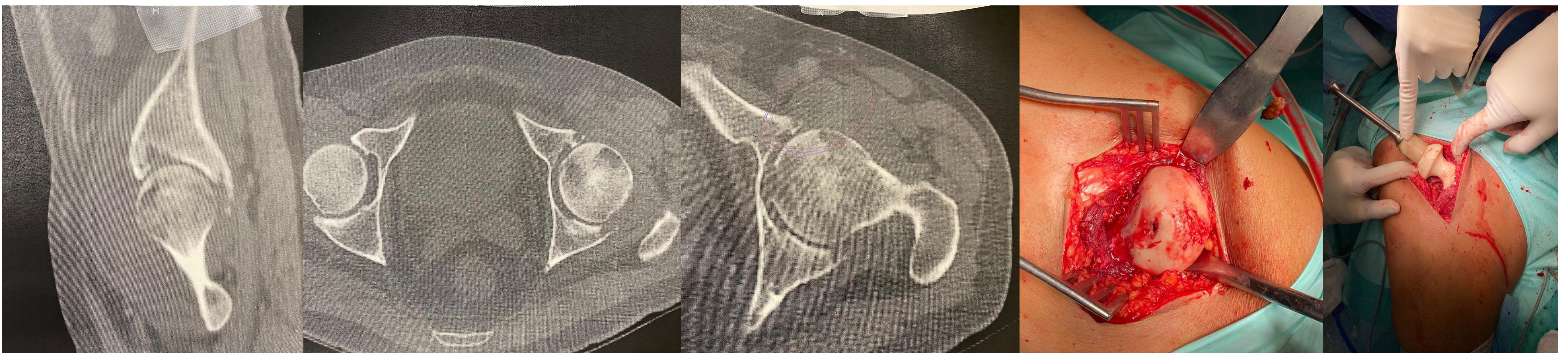
Descripción de un caso clínico con artritis séptica de cadera por *E. faecalis* y revisión bibliográfica sobre el tema.

Resultados

Varón de 67 años **derivado desde centro penitenciario** con antecedentes personales de **linfoma B difuso** libre de enfermedad desde 2003 y cólicos renoureterales de repetición con PSA en aumento, en seguimiento por urología.

El paciente presentaba **dolor lumbar y de cadera izquierda de 3 meses de evolución** e ingresó a cargo de medicina interna para estudio de síndrome constitucional. Durante el ingreso resultaron hemocultivos positivos **para *E. faecalis* con estudios de foco cardiovascular y urológico negativos**.

Se inicia en ese momento tratamiento antibiótico **con ceftriaxona y ampicilina**, sin embargo, el paciente continúa con clínica de dolor coxal. Ante la sospecha de **artritis séptica** solicitan valoración por parte de traumatología tras TAC con las siguientes imágenes..

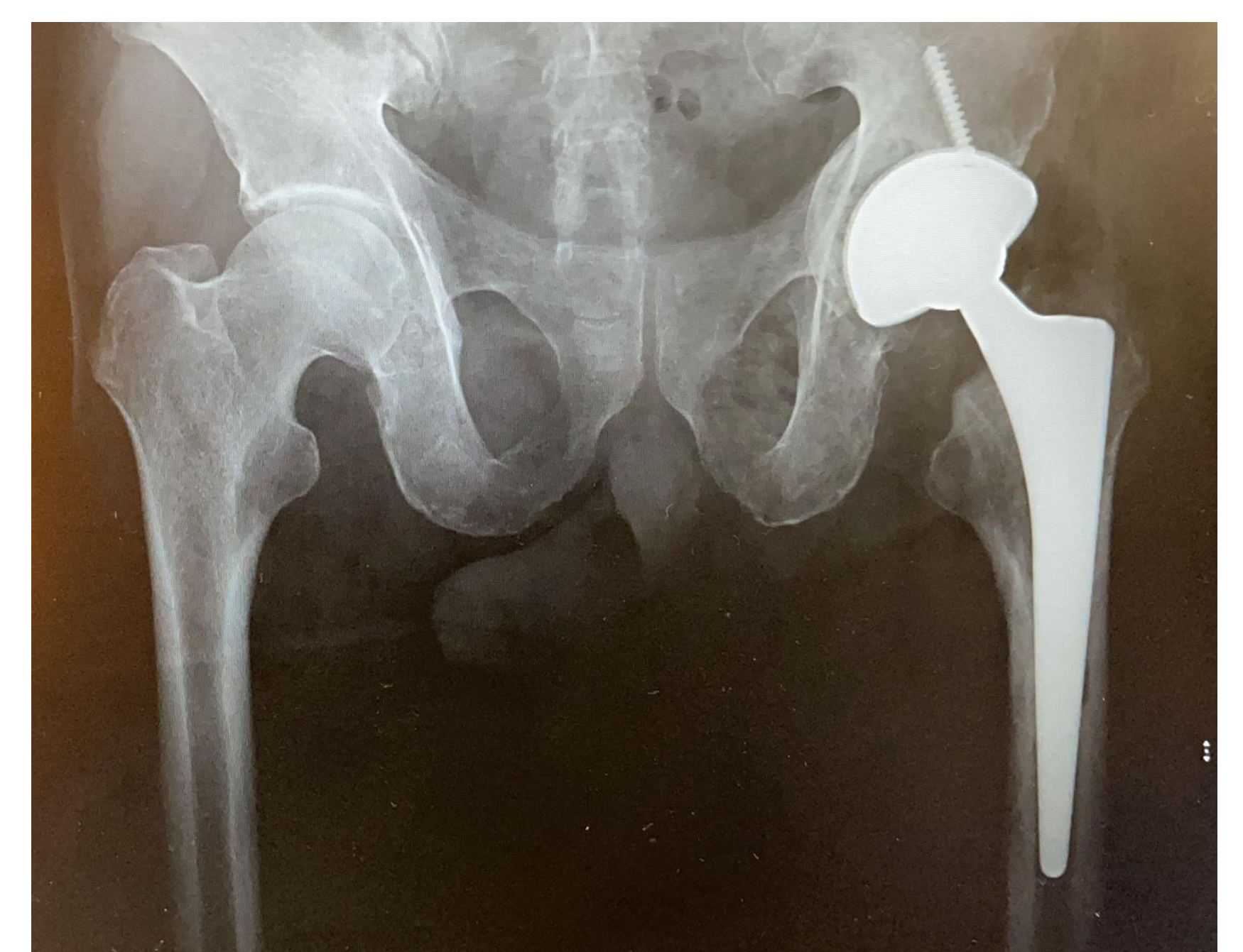


A la **exploración** presentaba **cojera** a la deambulación y **dolor a la movilización pasiva** de cadera izquierda. El estudio con resonancia concluyó una gran degeneración articular con presencia de bursitis adyacente en iliopsoas.

Ante la **agresividad** del cuadro y la **destrucción articular** subsecuente se propuso tratamiento sustitutivo **con prótesis total de cadera en dos tiempos** ya descrito en la literatura^{1,5,6}. Se intervino en primer lugar mediante una cirugía de girldestone colocando **espaciador con gentamicina** (imagen superior derecha). Una vez finalizado el tratamiento antibiótico y mostrando un análisis con reactantes normalizados se reintervino colocando **la prótesis definitiva** siendo todos los cultivos intraoperatorios negativos. El postoperatorio evolucionó sin complicaciones y el seguimiento a los 6 meses fue satisfactorio.

Conclusiones

La **clínica** de artritis séptica en cadera nativa puede tener muchas presentaciones y supone un reto en el diagnóstico diferencial de dolor coxal pudiendo a veces retrasar el diagnóstico y, por ende, el tratamiento. La **artritis séptica por *e. faecalis* es una entidad de muy baja frecuencia**, que debe ser tenida en cuenta en pacientes con **clínica urológica** persistente o presencia de **endocarditis** y además puede resultar **altamente agresiva**.



Bibliografía

1. D'Angelo F, Monestier L, Zagra L. Active septic arthritis of the hip in adults: what's new in the treatment? A systematic review. EFORT Open Rev. 2021 Mar 1;6(3):164-172. doi: 10.1302/2058-5241.6.200082. PMID: 33841915; PMCID: PMC8025707.
2. Flurin L, Greenwood-Quaintance KE, Patel R. Microbiology of polymicrobial prosthetic joint infection. Diagn Microbiol Infect Dis. 2019 Jul;94(3):255-259. doi: 10.1016/j.diagmicrobio.2019.01.006. Epub 2019 Jan 15. PMID: 30738691.
3. Frazee BW, Fee C, Lambert L. How common is MRSA in adult septic arthritis? Ann Emerg Med. 2009 Nov;54(5):695-700. doi: 10.1016/j.annemergmed.2009.06.511. Epub 2009 Aug 8. PMID: 19665261.
4. Wang C, Huang W, Gu Y, Xiong J, Ye Z, Yin D, Mu X. Effect of urinary tract infection on the risk of prosthetic joint infection: A systematic review and meta-analysis. Surgeon. 2021 Jun;19(3):175-182. doi: 10.1016/j.surge.2020.04.010. Epub 2020 May 22. PMID: 32451284.
5. Balato G, de Matteo V, Ascione T, de Giovanni R, Marano E, Rizzo M, Mariconda M. Management of septic arthritis of the hip joint in adults. A systematic review of the literature. BMC Musculoskelet Disord. 2021 Dec 2;22(Suppl 2):1006. doi: 10.1186/s12891-021-04843-z. PMID: 34856966; PMCID: PMC8641144.
6. Mabilie C, El Samad Y, Joseph C, Brunschweiler B, Goeb V, Grados F, Lanoix JP. Medical versus surgical treatment in native hip and knee septic arthritis. Infect Dis Now. 2021 Mar;51(2):164-169. doi: 10.1016/j.medmal.2020.04.019. Epub 2020 May 5. PMID: 32387296.
7. Earwood JS, Walker TR, Sue GJC. Septic Arthritis: Diagnosis and Treatment. Am Fam Physician. 2021 Dec 1;104(6):589-597. PMID: 34913662