AUTOINJERTO OSTEOCONDRAL PARA LESIÓN CONDRAL EN RÓTULA. TAPEMOS UNOS AGUJEROS.

Díaz Martínez FJ, Lajara Marco F, Fernández Díaz E, Galián Muñoz E, Morales González I

ÁREA DE SALUD VII MURCIA ESTE
HOSPITAL GENERAL UNIVERSITARIO REINA SOFÍA

INTRODUCCIÓN / OBJETIVOS

La **osteocondritis disecante** es una enfermedad poco frecuente en **rótula**, dolorosa e incapacitante. Ocurre de forma más frecuente en pacientes adolescentes de sexo masculino que realizan actividad deportiva frecuente como baloncesto o fútbol.

El **objetivo** es presentar un caso en paciente joven con buen resultado tras trasplante de autoinjerto osteocondral (OAT).

CASO CLÍNICO

Paciente varón de 16 años con gonalgia derecha de años de evolución con episodios de dolor e hidrartros relacionados con la actividad deportiva, baloncesto.

Exploración física: destaca hidrartros, cepillo rotuliano positivo y excursión patelar aumentada, sin episodios de luxación rotuliana.

Figura 1: Radiografía(A,B), TC(C,D) y RNM(E,F,G) donde se observa osteocondritis del tercio medio de la rótula (1,7 x 1 cm) y desprendimiento fragmentario con edema óseo trabecular.

Figura 1

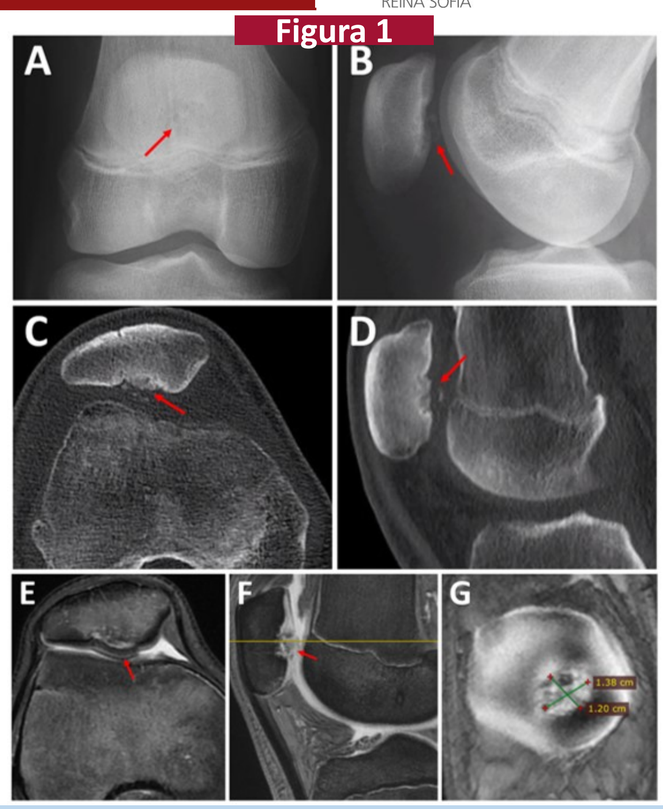

TÉCNICA QUIRÚRGICA

1 Abordaje pararrotuliano medial y eversión de la rótula: lesión condral grado III - IV de Outerbridge con tapa fragmentada (**Figura 2**).

Figura 2

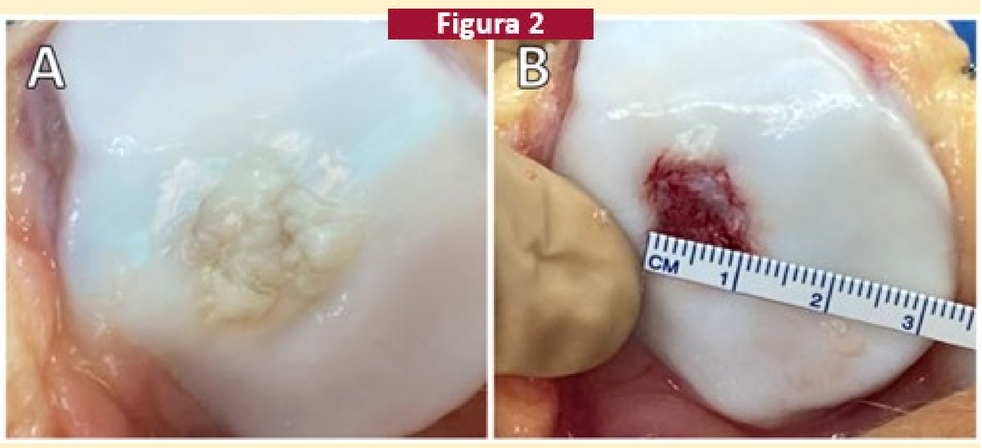

2 Extracción de 2 cilindros zona dañada rótula(A,B, flecha roja E) y toma de 2 cilindros osteocondrales del cóndilo femoral externo del paciente(C,D, estrella azul E) (**Figura 3**).

Figura 3

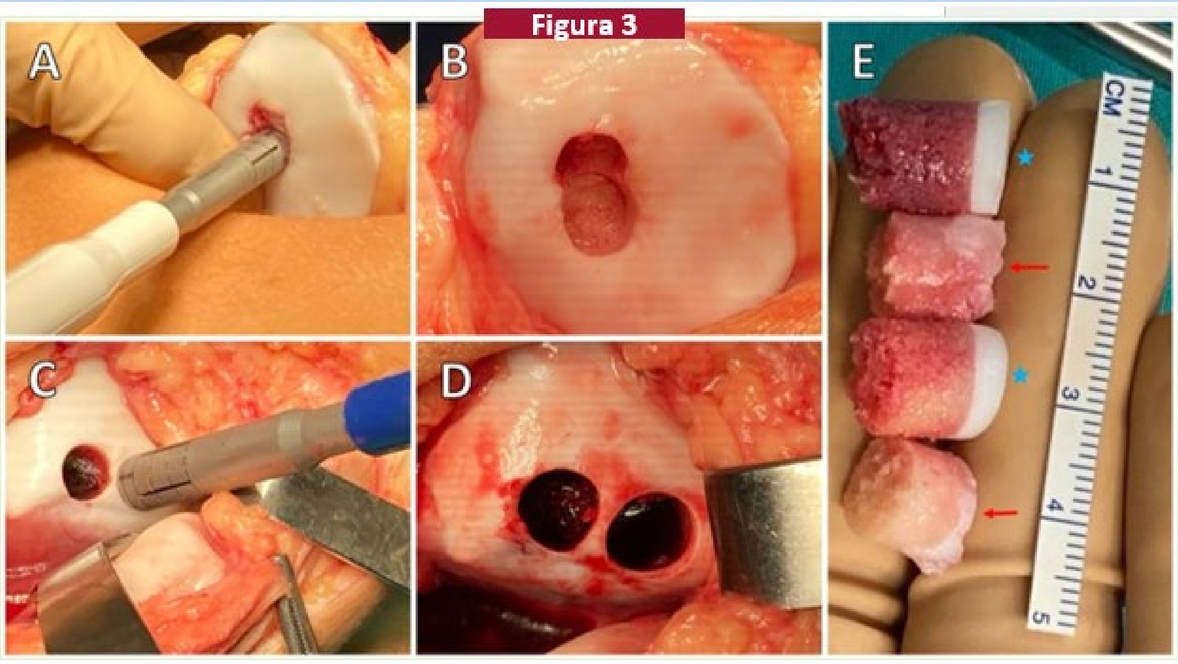

3 Reconstrucción superficie articular rótula, configuración en MasterCard (**Figura 4**).

Figura 4

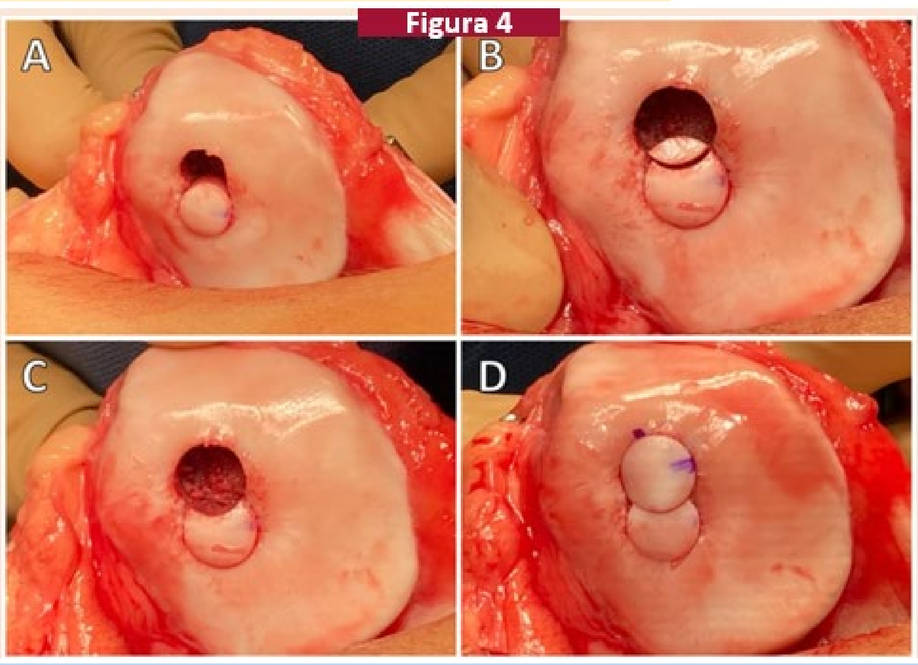

4 Toma de 2 cilindros de cóndilo femoral externo de aloinjerto(A) para rellenar la zona dadora del paciente(B,C,D))(**Figura 5**). Cierre con adelantamiento del vasto medial tipo Insall.

Figura 5

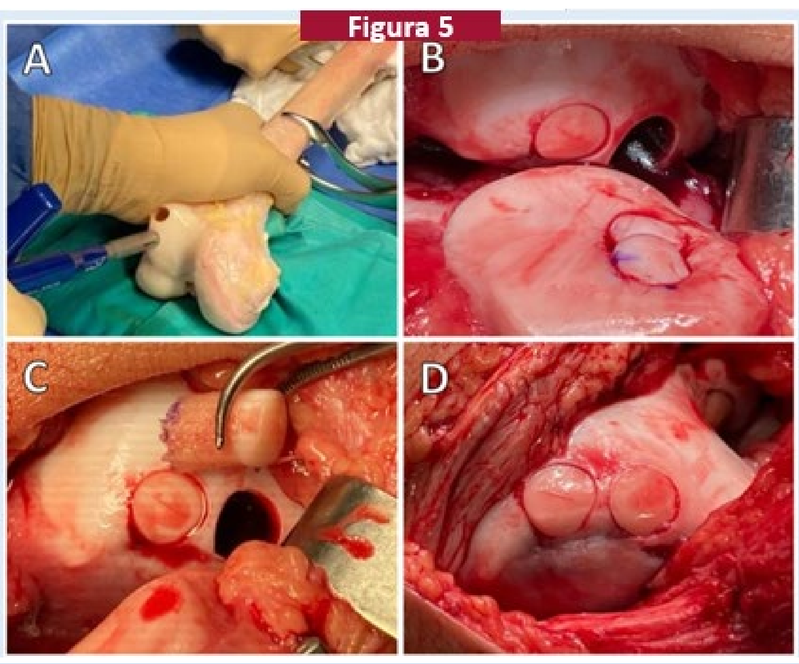

RESULTADOS

Tras 7 meses de evolución

- Balance articular completo sin dolor (**Figura 6**).
- Deambula con carga total sin ayuda.
- Inicio actividad deportiva de forma progresiva.
- Cuestionario Kujala — **Pre Qx: 21** / **Post Qx: 92**

Figura 6

Figura 7: TC(A,B,C) y RMN(D,E,F) de control realizados 2 meses post intervención donde se observan los injertos óseos adecuadamente posicionados.

Figura 7

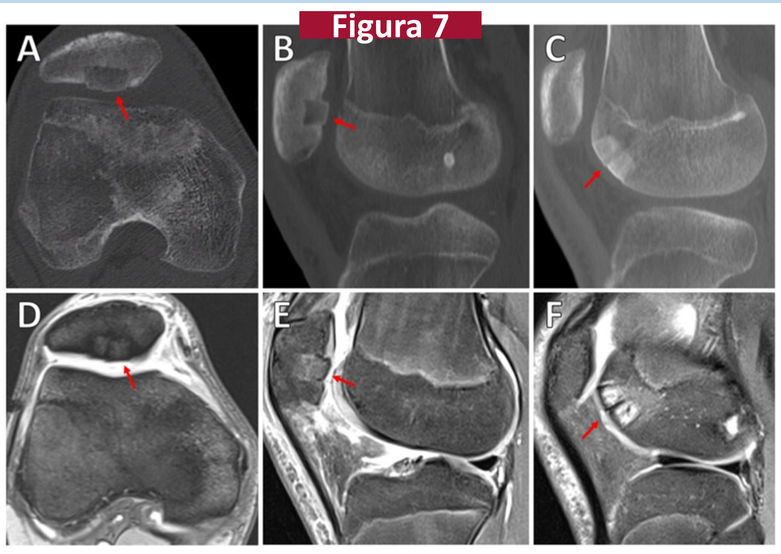

DISCUSIÓN

- La rótula es el lugar más frecuente de realización de técnicas de reparación condral.
- El implante de condrocitos autólogos (ICA) es el tratamiento más utilizado para la reparación de lesiones de la rótula.
- Técnicas con mejores resultados funcionales: ICA (83%) y OAT (78%).
  - Tamaño medio lesiones tratadas con ICA: 3,75 cm^2.
  - Tamaño medio lesiones tratadas con OAT: 1,43 cm^2.
- OAT es biomecánicamente superior, pero limitado a lesión de máximo 2 - 3 cm^2 y puede generar morbilidad de la zona dadora (se puede minimizar cubriendo el defecto con aloinjerto osteocondral).

CONCLUSIÓN

El OAT es un procedimiento seguro y reproducible en manos experimentadas para el tratamiento de la osteocondritis disecante de rótula no reparable.

59 CONGRESO SECOT
SOCIEDAD ESPAÑOLA DE CIRUGÍA ORTOPÉDICA Y TRAUMATOLOGÍA