

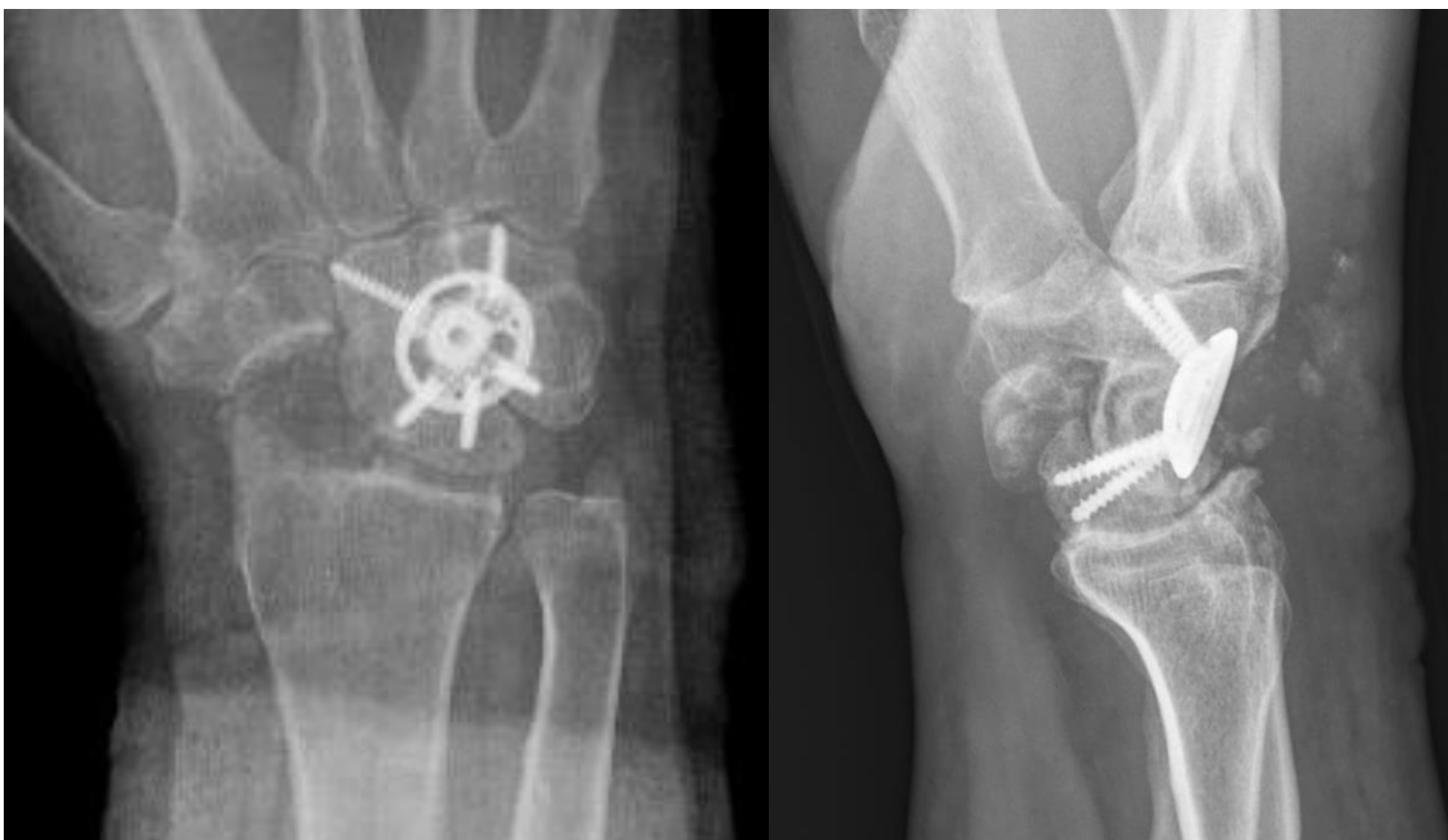SINDROME COMPARTIMENTAL COMO COMPLICACIÓN DE LA ARTRODESIS CUATRO ESQUINAS DEL CARPO

MARCOS GONZÁLEZ ALONSO, IVÁN SOTO PÉREZ, LUIS JAVIER DIEZ ROMERO, ANGELA BEZOS CUARESMA, MIGUEL VIÑO LOUREIRO

OBJETIVOS

La artrodesis cuatro esquinas del carpo empleada habitualmente en el tratamiento de lesiones Scapho-Lunate Advanced Collapse (SLAC) y Scaphoid Nonunion Advanced Collapse (SNAC) se ha descrito como un procedimiento efectivo y seguro, siendo las complicaciones agudas más comúnmente descritas la infección, neuroapraxias transitorias y las dehiscencias de la herida.

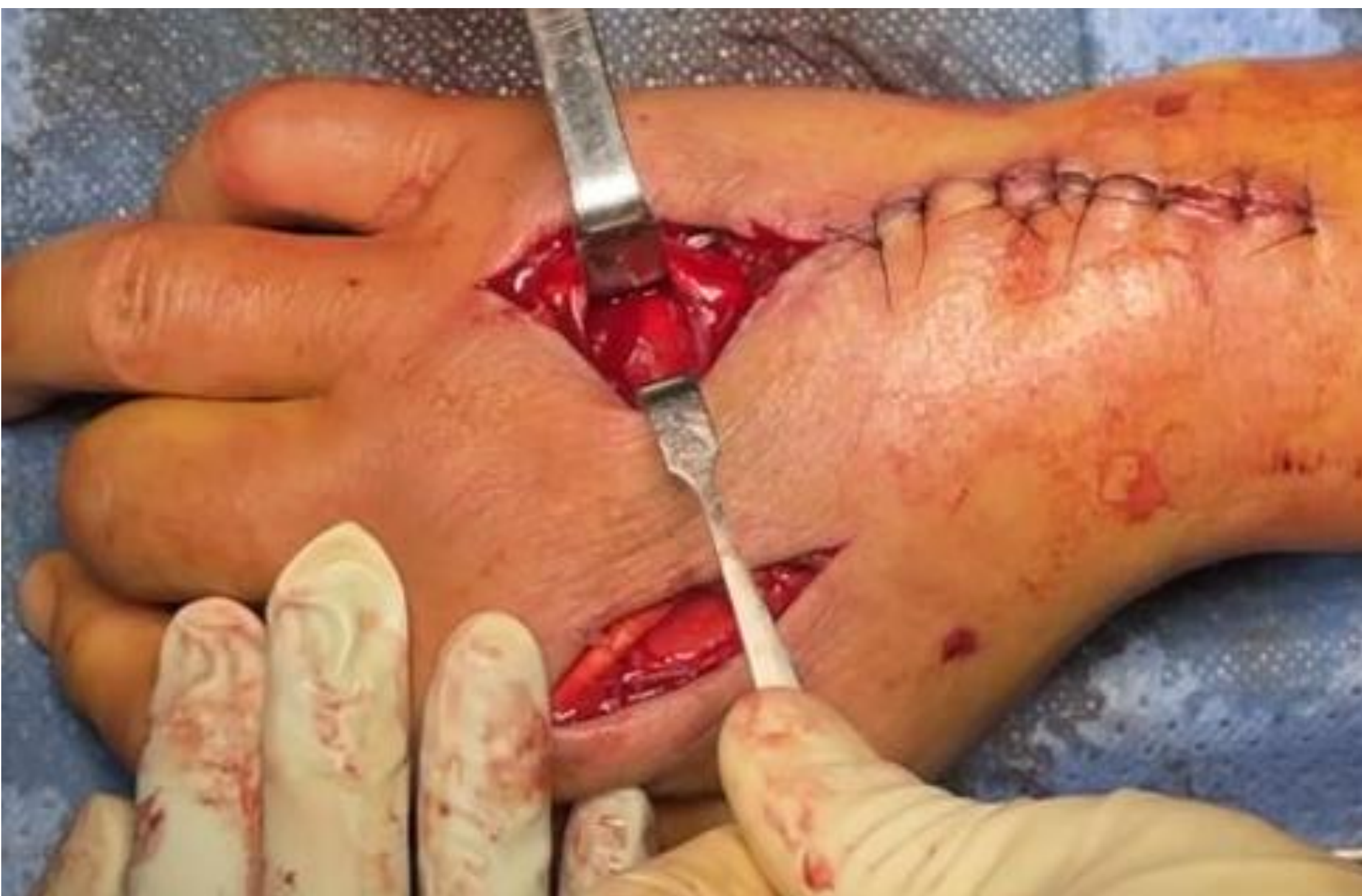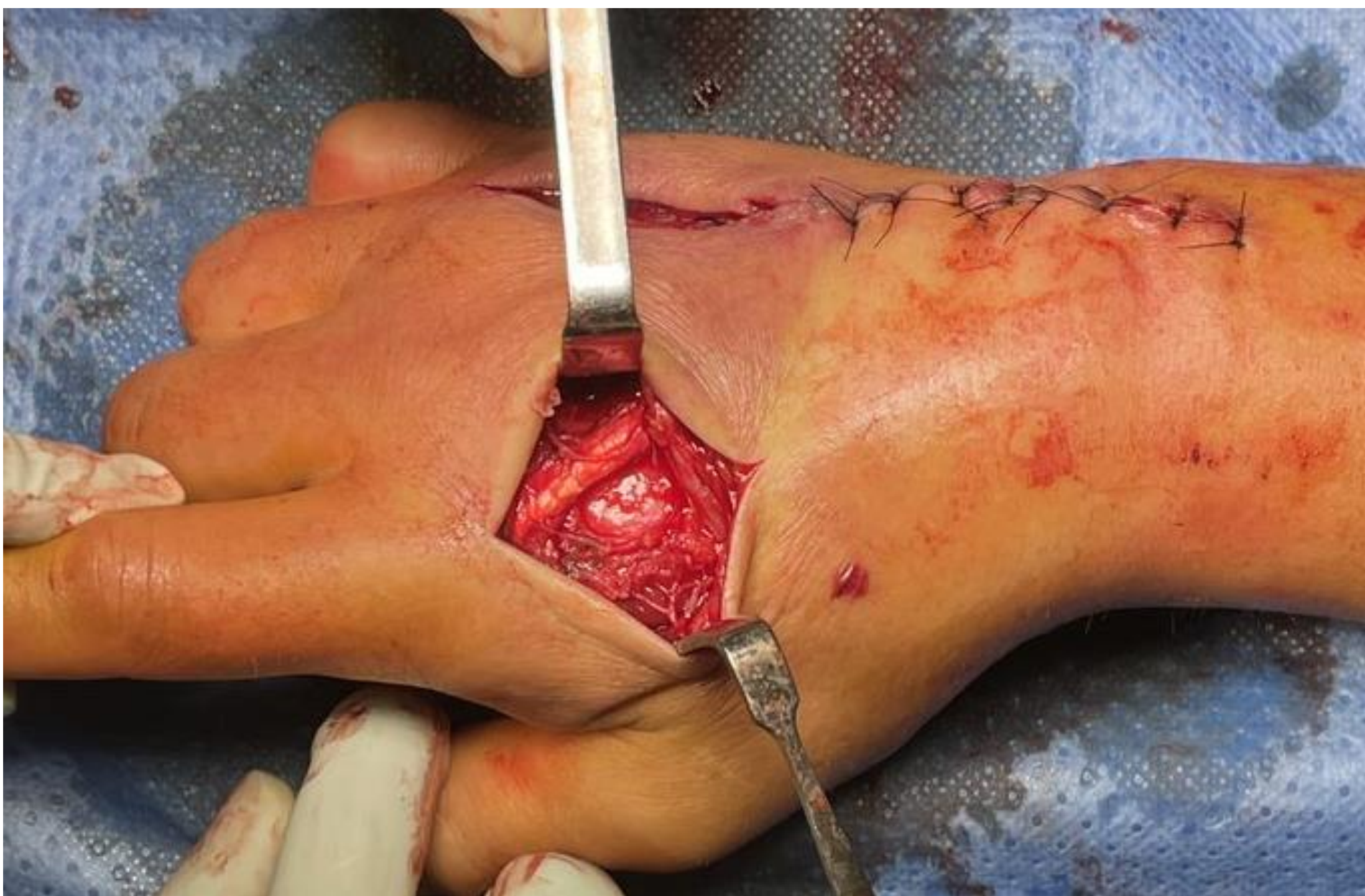
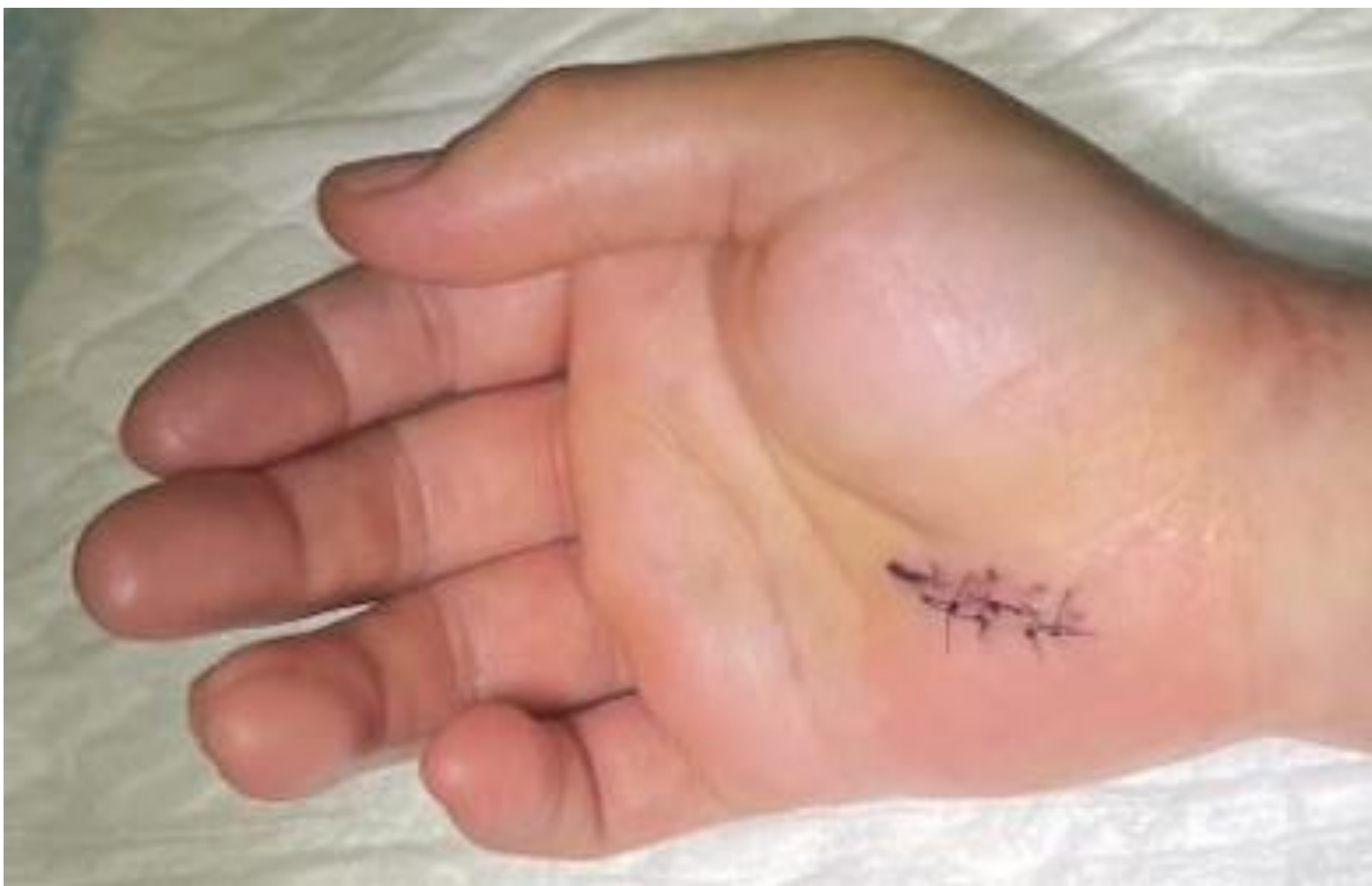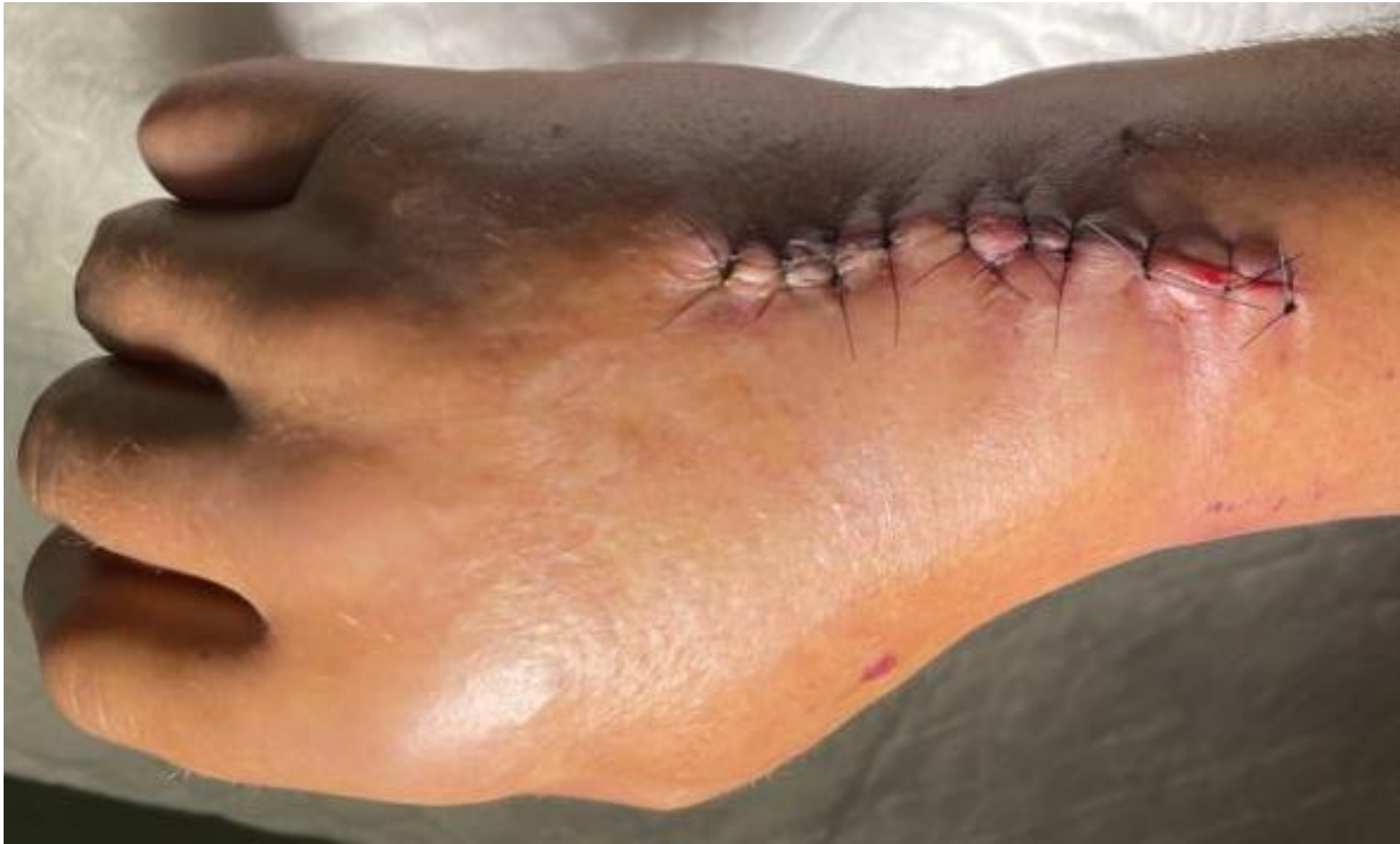A continuación presentamos un caso de síndrome compartimental de la mano tras realizar una artrodesis cuatro esquinas del carpo, una complicación muy poco frecuente y a penas descrita en este tipo de cirugía.



MATERIAL Y MÉTODOS

Se trata de un paciente de 53 años que acude a urgencias, cuatro días después de ser intervenido de artrodesis de carpo y liberación de nervio mediano, presentando edema en mano y dedos asociando intenso dolor y limitación para la movilidad activa de los dedos. A la exploración, dos heridas quirúrgicas a nivel del carpo, una volar con buen aspecto y otra dorsal con signos de sufrimiento cutáneo.

Presentaba contractura y dolor en compartimento flexor de antebrazo siendo la extensión pasiva de los dedos muy dolorosa con pulsos y sensibilidad distales conservados. Sospechando un edema postquirúrgico, se trató inicialmente con un bolo de metilprednisolona y elevación del miembro. A las doce horas había mejorado la clínica del antebrazo sin mejoría del dolor en la mano, lo que hizo sospechar un síndrome compartimental, se realizaron de urgencia dos fasciotomías descompresivas sobre 2º y 4º metacarpianos liberando los compartimentos interóseos y aductor.



RESULTADOS

Una vez recuperado de la anestesia, el paciente refería desaparición de la clínica y la buena evolución de las heridas permitió el cierre primario a los cuatro días. Actualmente el paciente tiene movilidad completa de dedos, no presenta alteraciones sensitivas y no tiene dolor a nivel del carpo.

CONCLUSIONES

El síndrome compartimental es una entidad poco frecuente y que puede ser devastador si pasa desapercibido. Los traumatismos y las fracturas son causa frecuente de síndrome compartimental, pero debemos tener también en cuenta otras etiologías como la postquirúrgica, especialmente cuando se intervienen regiones en las que el espacio en los compartimentos es muy limitado como en el caso de la mano.