

PÉRDIDA DE SUSTANCIA EN LESIONES DE PULPEJO: OPCIONES RECONSTRUCTIVAS A PROPÓSITO DE UN CASO

Autores: Ana Ortega Columbrans, Domingo Maestre Cano, Alejandro Castillo Sáez, Celia Martínez García, Francisco Martínez Martínez.

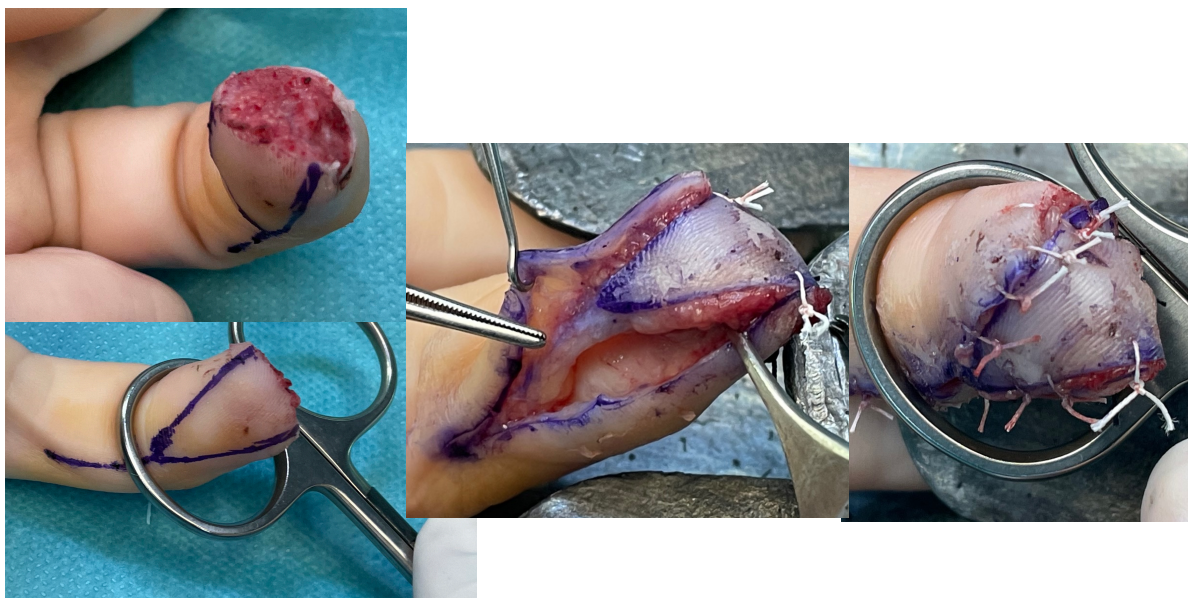
Hospital Clínico Universitario Virgen de la Arrixaca (Murcia)

OBJETIVOS

Revisar las opciones terapéuticas en el manejo de lesiones digitales con pérdida de sustancia en el pulpejo.

MATERIAL Y METODOLOGÍA

Mujer de 46 años que acude a Urgencias tras pillarse el dedo con una batidora. Pérdida de sustancia en pulpejo de tercer dedo de la mano izquierda con exposición ósea. Se realiza exploración minuciosa no apreciándose lesión tendinosa ni neurovascular. Se realizó cobertura del defecto cutáneo mediante colgajo homodigital lateral pediculado anterógrado o de Venkataswamy. Tras una semana de la cirugía presenta buen proceso de cicatrización sin sobreinfección de la zona. Tras la retirada de puntos comienza la movilización del dedo con buenos resultados vasculonerviosos, teniendo la paciente sensibilidad a nivel distal.



Imágenes intraoperatorias: lesión pulpejo, diseño de colgajo, realización de colgajo y resultado final.

RESULTADOS

Las lesiones traumáticas de las manos son uno de los principales motivos de consulta en la puerta de urgencias de traumatología. Siendo de los accidentes más frecuentes tanto laborales como domésticos. En función de la gravedad de los daños plantearemos unos u otros tratamientos. El colgajo homodigital lateral anterógrado está especialmente indicado en casos de amputaciones oblicuas a nivel del pulpejo. Para realizarlo debemos diseñar una isla cutánea en forma de V, localizar el paquete colateral cubital del dedo y disecarlo en bloque en paralelo a la incisión hasta que la longitud permite trasladar el área cutánea con vascularización e inervación a la zona lesional. Con este tipo de técnica se pueden conseguir avances de hasta 15 mm, consiguiendo buenos resultados en las lesiones anteriormente descritas gracias a la preservación de la sensibilidad.

CONCLUSIONES

Ante una lesión en la mano deberemos plantearnos las diferentes opciones terapéuticas optando en nuestra elección por aquella que permita una mayor conservación de partes blandas con mayor funcionalidad. La reparación de las lesiones a nivel del pulpejo debe intentar, cuando sea posible, preservar la sensibilidad de la zona ya que es crucial para la funcionalidad de la mano.