

EL SÍNDROME DEL TÚNEL DEL CARPO RECIDIVANTE: UN RETO POR RESOLVER

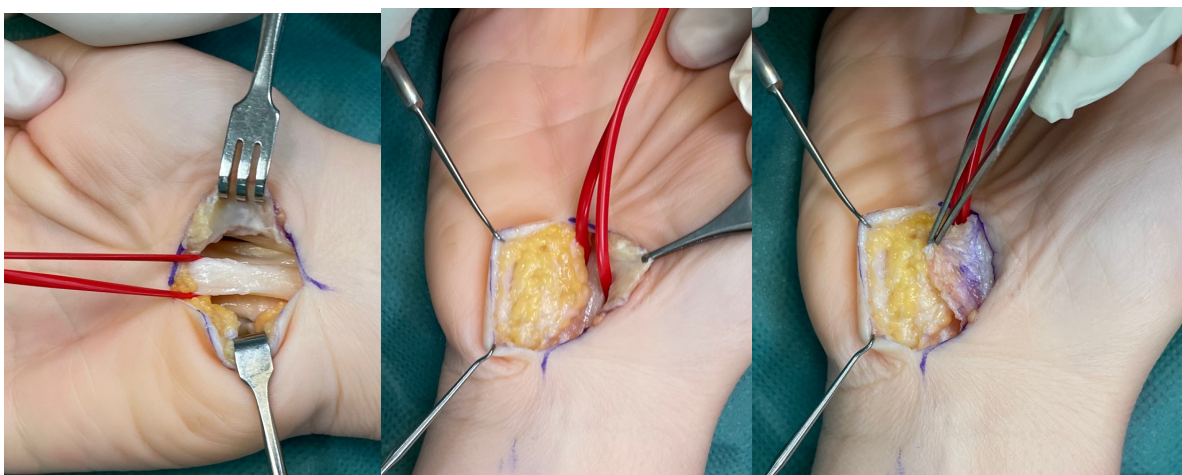
Autores: Ana Ortega Columbrans, Alejandro Castillo Sáez, Domingo Maestre Cano, Alonso Escudero Martínez, Antonio Ondoño Navarro.
Hospital Clínico Universitario Virgen de la Arrixaca (Murcia)

OBJETIVOS

El objetivo de esta comunicación es revisar el tratamiento del síndrome del túnel del carpo recidivante.

MATERIAL Y METODOLOGÍA

Paciente de 56 años intervenido hace 2 años de síndrome del túnel carpiano, realizando liberación del mismo mediante sección del ligamento anular del carpo. Tras año y medio sin sintomatología acude de nuevo a la consulta por presentar nuevamente clínica que se confirma con la realización de un EMG. En la cirugía se apreciando importantes adherencias y fibrosis en la zona de la cirugía previa, por lo que se decide realizar colgajo de Strickland, obtenido a partir de tejido celular subcutáneo hipotenar. El paciente no presentó complicaciones de la herida quirúrgica. Un año tras la cirugía continua sin síntomas y es capaz de realizar todas las actividades domésticas y laborales.



Imágenes intraoperatorias de liberación de nervio mediano y cobertura mediante colgajo de Strickland.

RESULTADOS

El síndrome del túnel del carpo es la neuropatía por atrapamiento más frecuente de la extremidad superior. La recidiva no es infrecuente y en muchos casos requiere reintervención. Los síntomas persistentes suelen aparecer como consecuencia de la liberación incompleta mientras que la recidiva se produce por fibrosis y adherencias. El colgajo de Strickland está indicado en casos severos de síndrome de túnel carpiano o en casos recidivantes en los que se aprecie un importante componente de adherencias y fibrosis. La técnica de Strickland consiste en la interposición del colgajo vascularizado de tejido celular subcutáneo obtenido de la almohadilla grasa hipotenar entre el nervio y la cicatriz previniendo la aparición de adherencias que vuelvan a comprimir el nervio.

CONCLUSIONES

El tratamiento del síndrome del túnel del carpo recidivante es un reto de la cirugía de mano en el que el empleo de la técnica de Strickland ha supuesto una mejora de los resultados.