

FRACTURA DEL CUERPO DEL GANCHOSO. LESIÓN POCO FRECUENTE E INADVERTIDA.

Cubreiro Fariña A, Rodríguez Miranda P, Tornel Saiz A, Gómez López C, Varela Cousillas GM
Complejo Hospitalario Arquitecto Marcide (Ferrol)

OBJETIVOS:

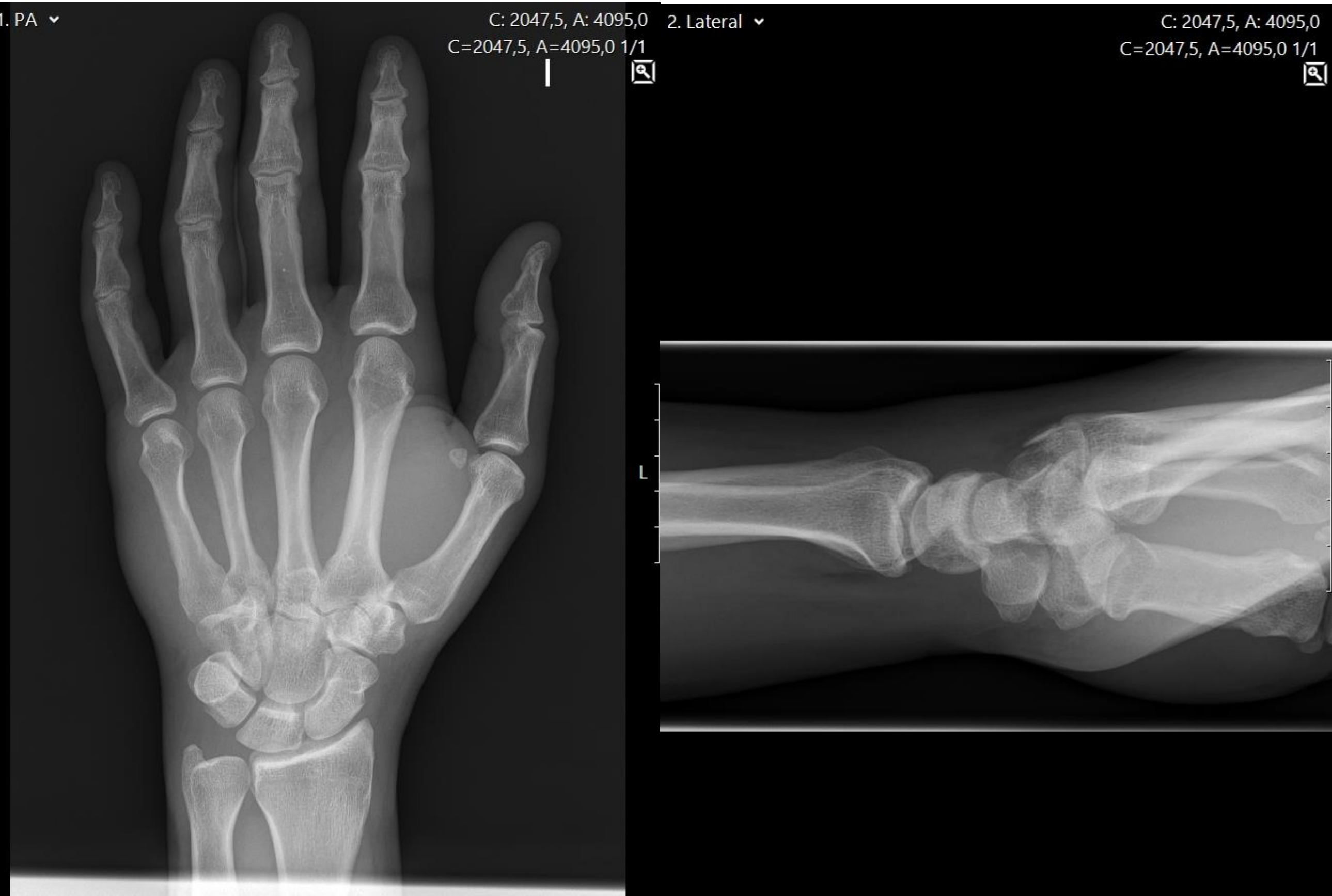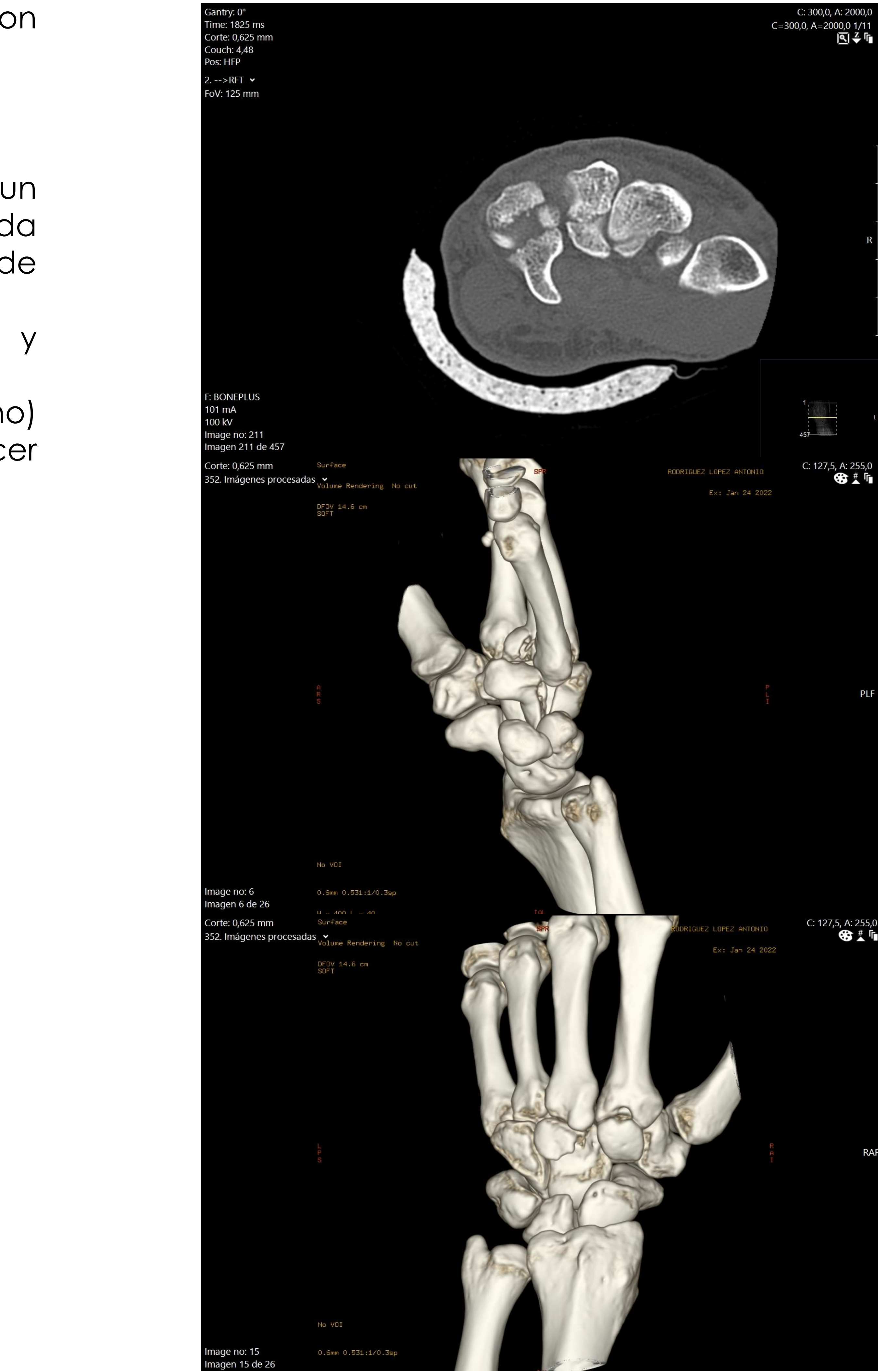
Las fracturas del ganchoso son **fracturas infrecuentes** del carpo, de todas ellas las del cuerpo son relativamente raras. Presentación de un caso clínico y comparación con bibliografía disponible

MATERIAL Y MÉTODOS:

Se presenta el caso de un varón de 53 años que tras sufrir un traumatismo directo en mano izquierda por una caída presenta tumefacción y hematoma en borde cubital de dicha muñeca.

Rx: pérdida de interlínea habitual entre ganchoso y metacarpianos.

TAC: fractura del cuerpo del ganchoso (tipo 2A de Hirano) asociando fractura del grande y de base de tercer metacarpiano sin luxaciones asociadas.



RESULTADOS:

Se interviene de urgencia realizándose reducción abierta y síntesis del ganchoso con dos AK a cuarto y quinto metacarpianos y del grande con un tornillo de compresión. Inmovilización con férula de yeso cuatro semanas y rehabilitación precoz.

A los 3 meses de seguimiento: sin dolor, movilidad de mano y muñeca completa.

CONCLUSIONES:

- Con frecuencia **pasan inadvertidas** en las proyecciones clásicas, es necesario tener una **alta sospecha clínica** y realizar otras proyecciones o pruebas.
- Las fracturas aisladas son poco frecuentes, suelen **asociar luxación** de cuarto y/o quinto metacarpianos.
- Si fractura inestable es necesario intervención quirúrgica restableciendo la articulación carpo-metacarpiana.

