

Tumoración cervical antero-lateral derecha en paciente portador de prótesis de disco cervical

MJ Jiménez, M. Bernaus, M. Veloso, D. Bosch, Ll. Font-Vizcarra

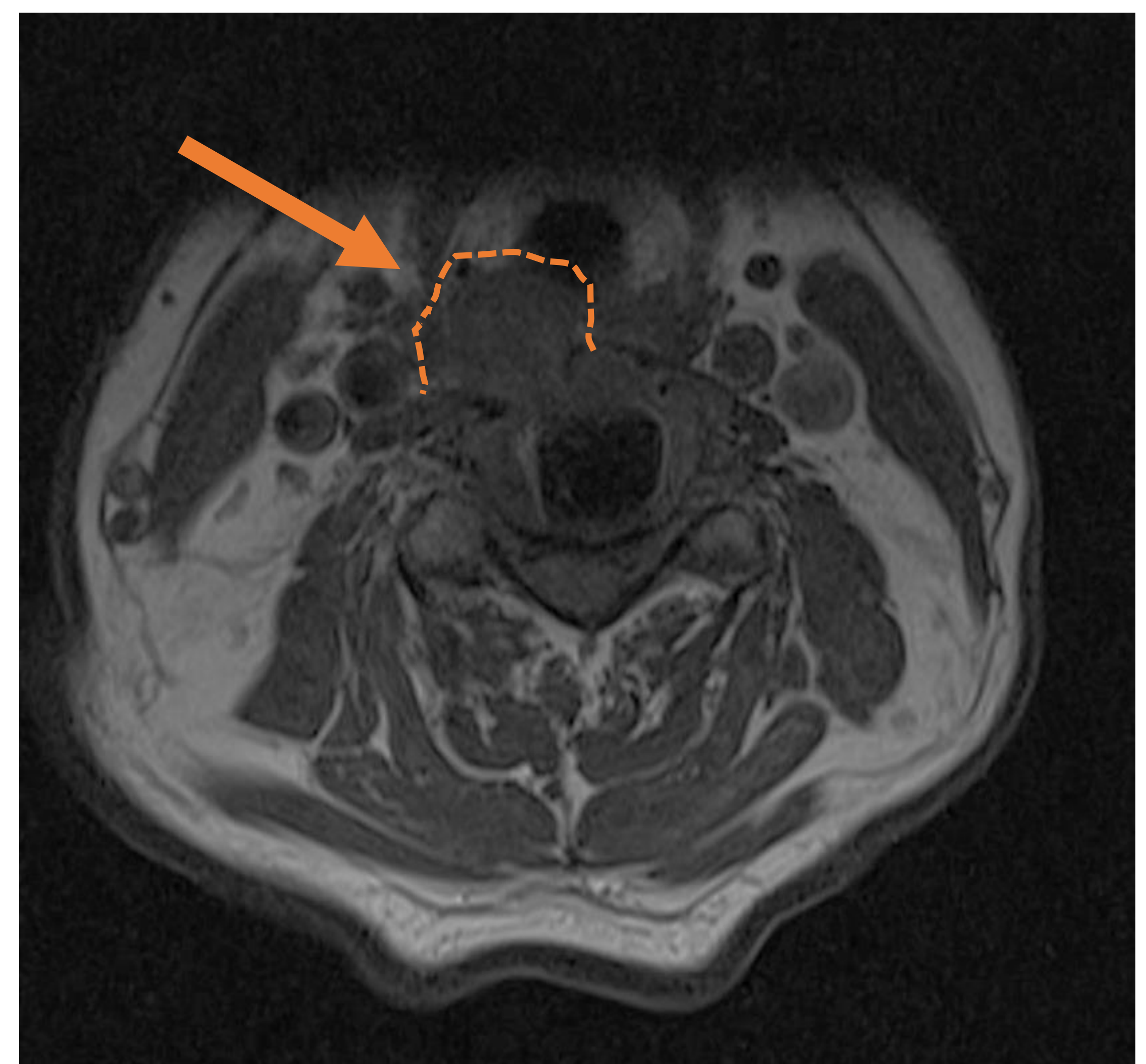
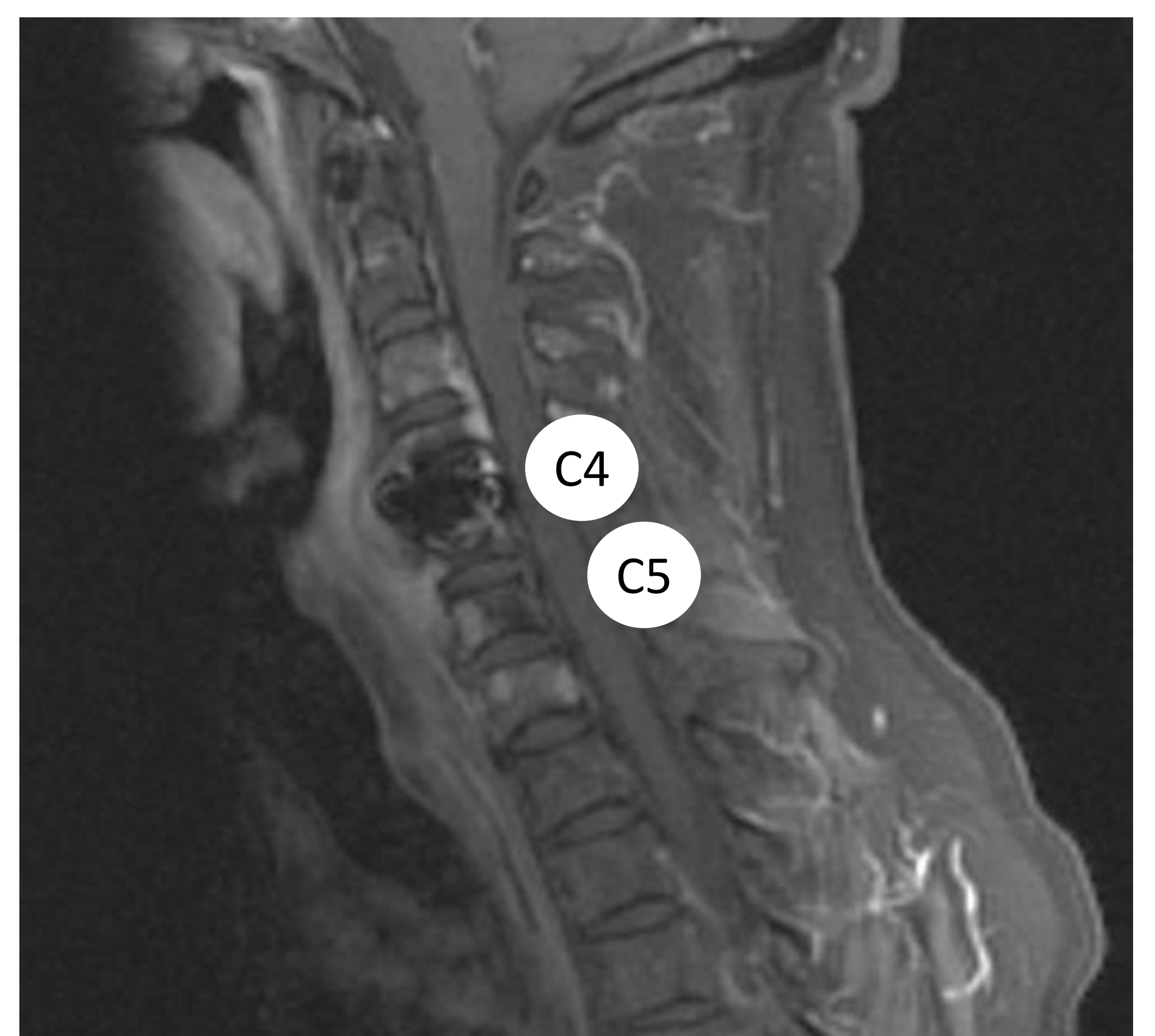
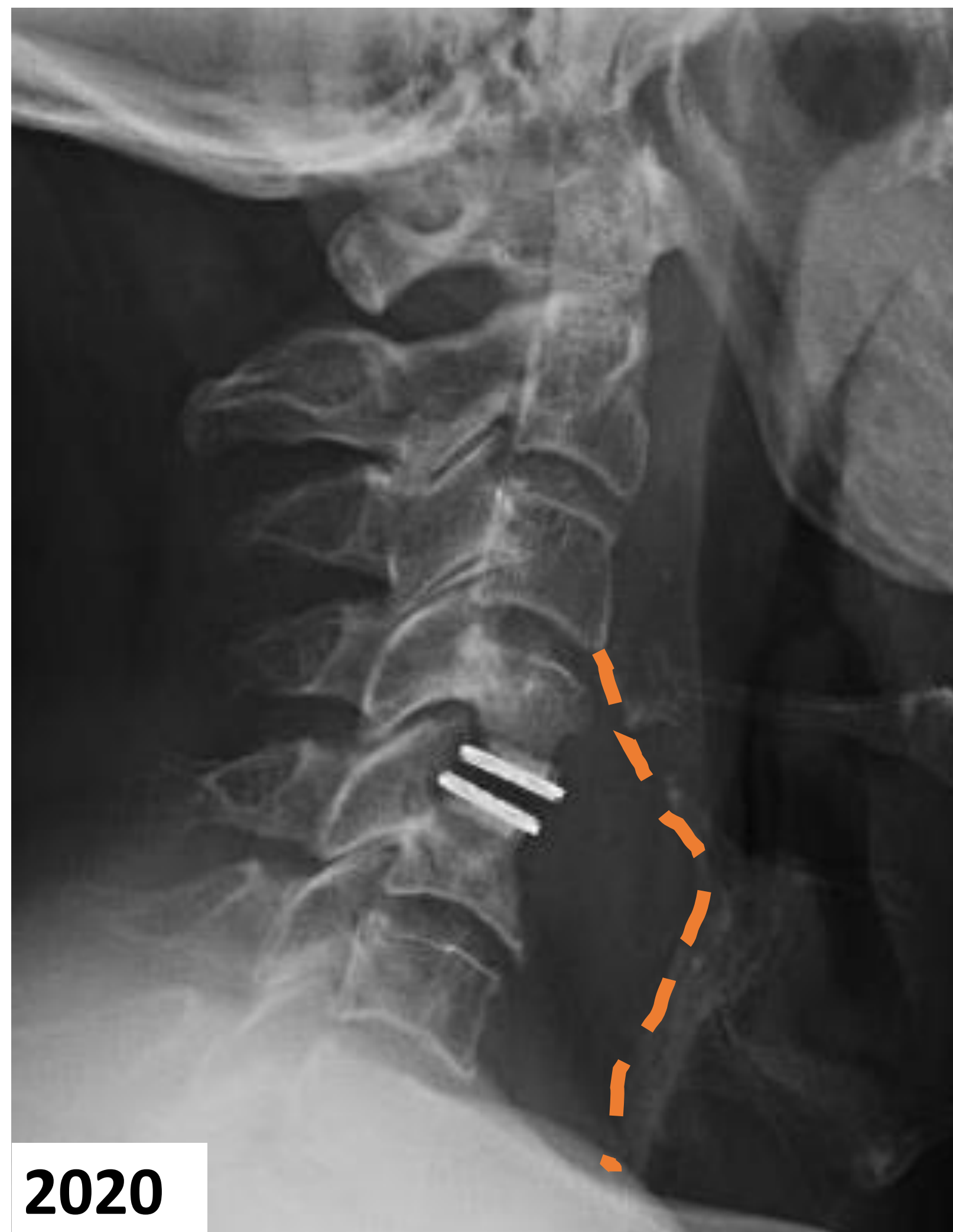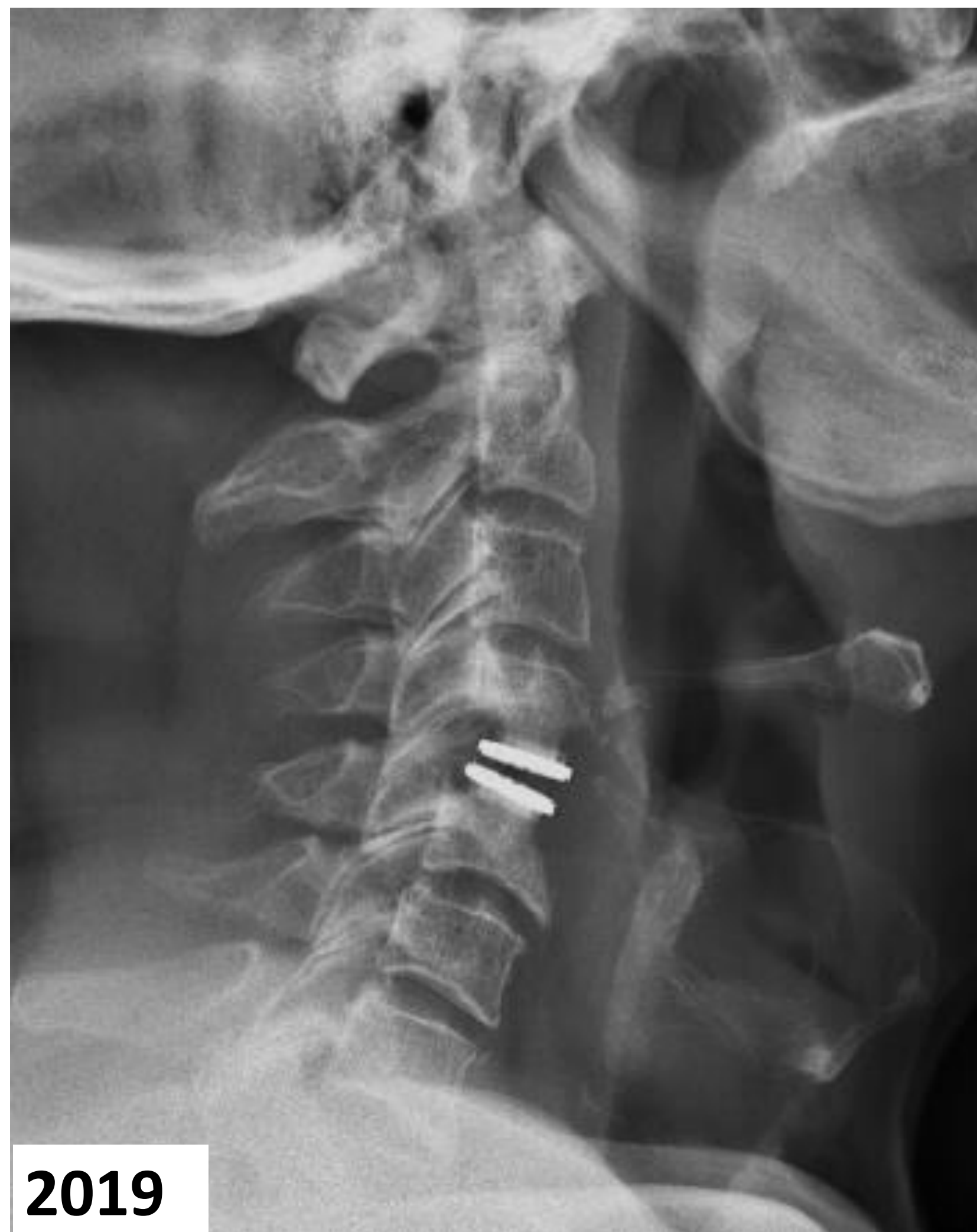Hospital Universitario Mútua Terrassa, Barcelona, España

Objetivo

Presentar el diagnóstico diferencial y tratamiento de una tumoración cervical de un paciente portador de prótesis de disco cervical.

Caso clínico

- Hombre 73 años
- Artroplastia cervical C4-C5 (2015)
- Tumoración laterocervical 2 meses evolución (2020)



- VSG y PCR normal
- Coxiella burnetti y Brucella spp negativas
- Pruebas imagen: **colección de 7 x 2 cm** a nivel C4-C5
- Limpieza quirúrgica + retención de implante
- Cultivos positivos para *Cutibacterium acnes*
- Moxifloxacino y Rifampicina 12 semanas
- Seguimiento sin incidencias

Conclusión

Aunque resulte excepcional, la infección osteoarticular de bajo grado puede presentarse con clínica de masa dolorosa cervical. La correcta historia clínica y exploración física será clave para la sospecha de esta entidad.