

# ROTURA CRÓNICA DE TENDÓN PERONEO CORTO, A PROPÓSITO DE UN CASO.

MOSO BILBAO A., ROTINEN DIAZ M., LARA QUINTANA A., MARTINO QUINTELA J., DOMINGUEZ IBARROLA A.



## OBJETIVOS:

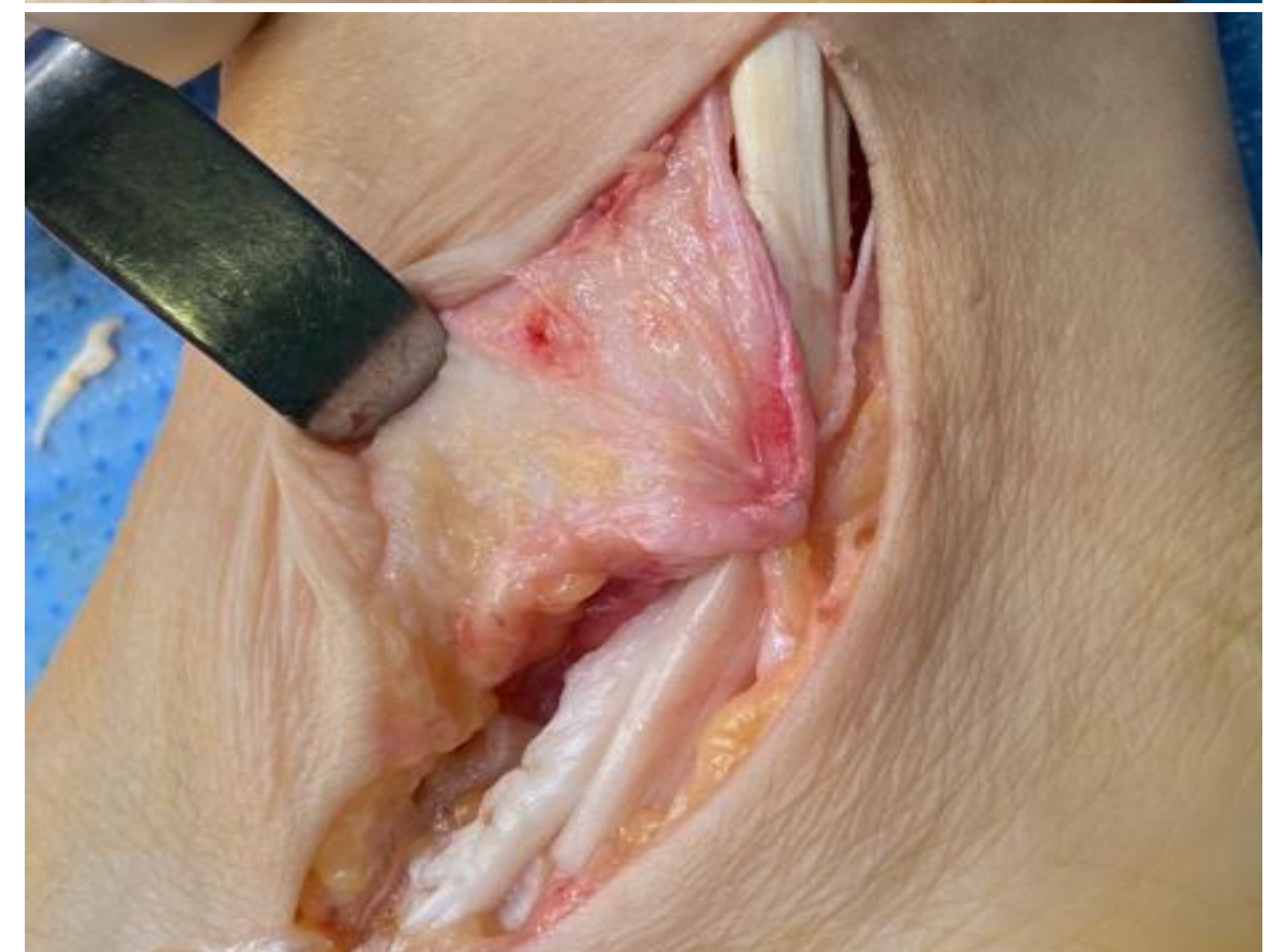
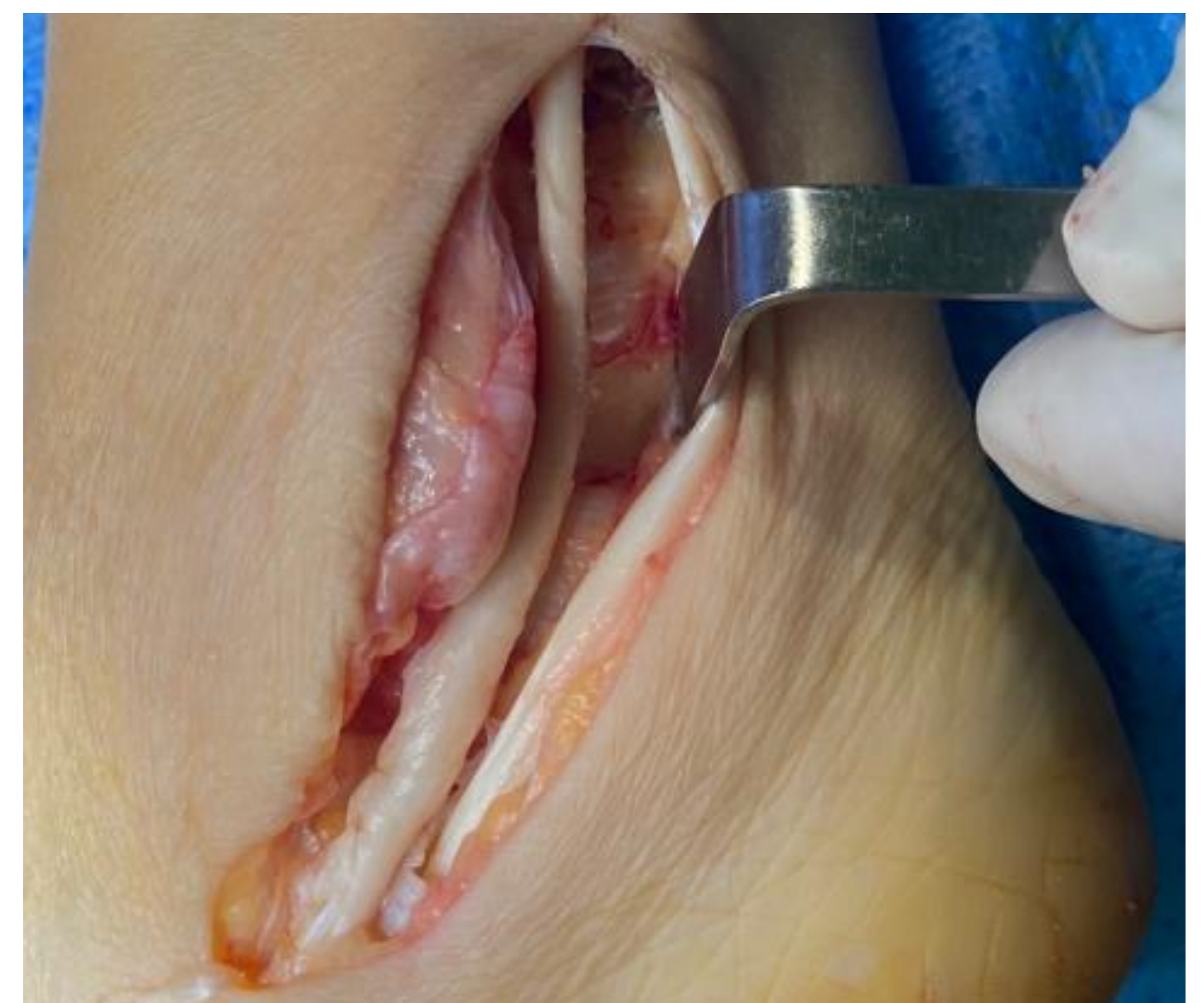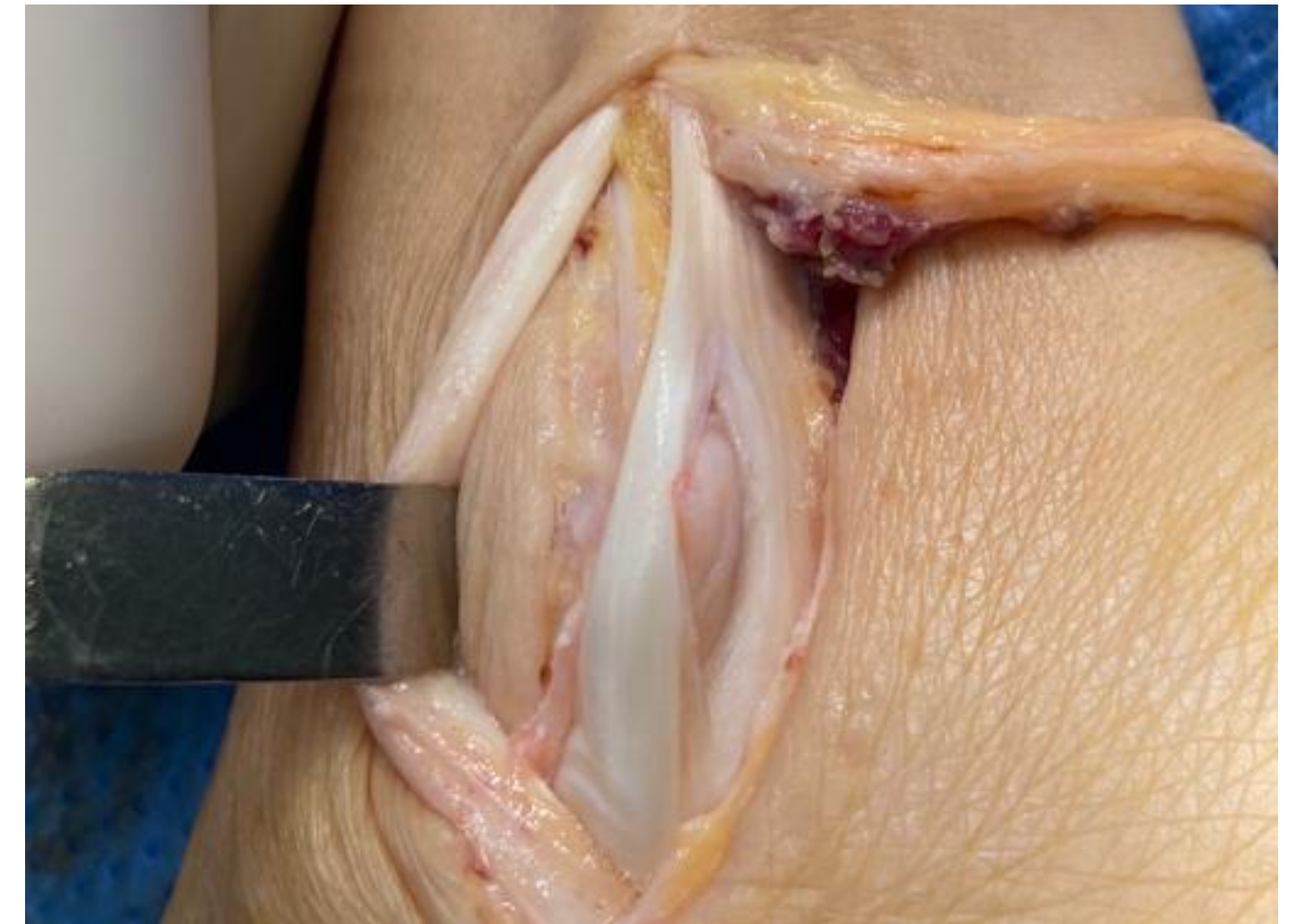
Las tendinopatías de los peroneos representan una entidad relativamente infrecuente, pero puede provocar una morbilidad relevante entre nuestros pacientes. Presentamos un caso de rotura degenerativa del tendón peroneo corto atendido en nuestro servicio, haciendo una breve revisión sobre la patología.

## MATERIAL Y METODOS:

Paciente de 61 años, que presenta desde hace 1 año dolor en tobillo izquierdo, con antecedentes de esguinces y uso de plantillas sin mejoría. Le genera una dificultad para su vida diaria impidiéndole realizar práctica deportiva.

A la exploración física, presenta un claro dolor en zona de peroneos, y también en complejo ligamentoso externo, con sensación de inestabilidad. Se solicita una RMN, que habla de una sinovitis y rotura longitudinal del peroneo corto en las zonas retro e inframaleolar.

Se lleva a cabo un tratamiento quirúrgico, mediante una pequeña incisión longitudinal realizando una reparación del tendón peroneo corto y limpieza de sinovitis. En la intervención se observa el vientre muscular del peroneo corto más distal de lo habitual.



## RESULTADOS:

Tras un postoperatorio sin complicaciones, la paciente ha iniciado la carga, y ha disminuido por completo el dolor en la zona, aunque precisa un seguimiento más prolongado para confirmar el buen resultado.

La patología que afecta a los tendones peroneos aun siendo infrecuente, es una de las causas habituales del dolor crónico de tobillo. El sobreuso, un pie cavo-varo, la existencia de huesos accesorios o la variante anatómica de un vientre muscular más distal del peroneo corto pueden influir a la hora de que ocurran estas roturas, debido al roce en el canal retromaleolar.

El tratamiento conservador puede estar indicado en casos agudos, pero en crónicos no conseguimos beneficios y lo indicado será realizar una intervención quirúrgica. Podrá ser mediante artroscopia o una pequeña incisión longitudinal centrada en el canal retromaleolar, tratando de reparar la rotura o pudiendo incluso ser necesaria una transferencia tendinosa para un resultado óptimo.

## CONCLUSIONES:

Las roturas de tendones peroneos, pueden ser una patología difícil de diagnosticar, pero causa frecuente en el dolor crónico de tobillo. El tratamiento conservador nos aportará beneficios en roturas agudas, pero en crónicas lo indicado será el tratamiento quirúrgico, mediante artroscopia o cirugía abierta.