

Reconstrucción acetabular mediante sistema Cup-Cage en fractura de acetábulo asociada a luxación posterosuperior de cadera en paciente anciano

Díaz Cano G, Luna Berral JC, Pacheco Ciruelos A, Mateos Fernández PJ, Blázquez Bonilla M
COMPLEJO HOSPITALARIO UNIVERSITARIO DE BADAJOZ

INTRODUCCIÓN

La reconstrucción acetabular con el sistema Cup-Cage es una alternativa válida para el tratamiento quirúrgico de fracturas con importante destrucción acetabular asociada, daños condrales, impactación subcondral de la cabeza femoral... En pacientes ancianos explorar el uso concomitante de los principios de fijación con el sistema Cup-Cage nos permite eliminar las limitaciones a la carga y mejorar la funcionalidad a medio plazo.

DESCRIPCIÓN DEL CASO

Varón de 71 años que sufre caída desde 2 metros de altura siendo aplastado por un vehículo que reparaba. Sin antecedentes personales de interés. En la valoración inicial se objetiva deformidad y acortamiento del miembro inferior derecho con extenso hematoma, no presenta clínica vasculonerviosa. Se solicitan radiografías y TC, identificándose fractura de pared y columna posterior de acetábulo asociada a luxación coxofemoral derecha con gran fragmento intraarticular. Tras 9 días el paciente es derivado a nuestro centro para tratamiento definitivo.

RESULTADOS

Abordaje de Kocher-Langenbeck. Lesiones:

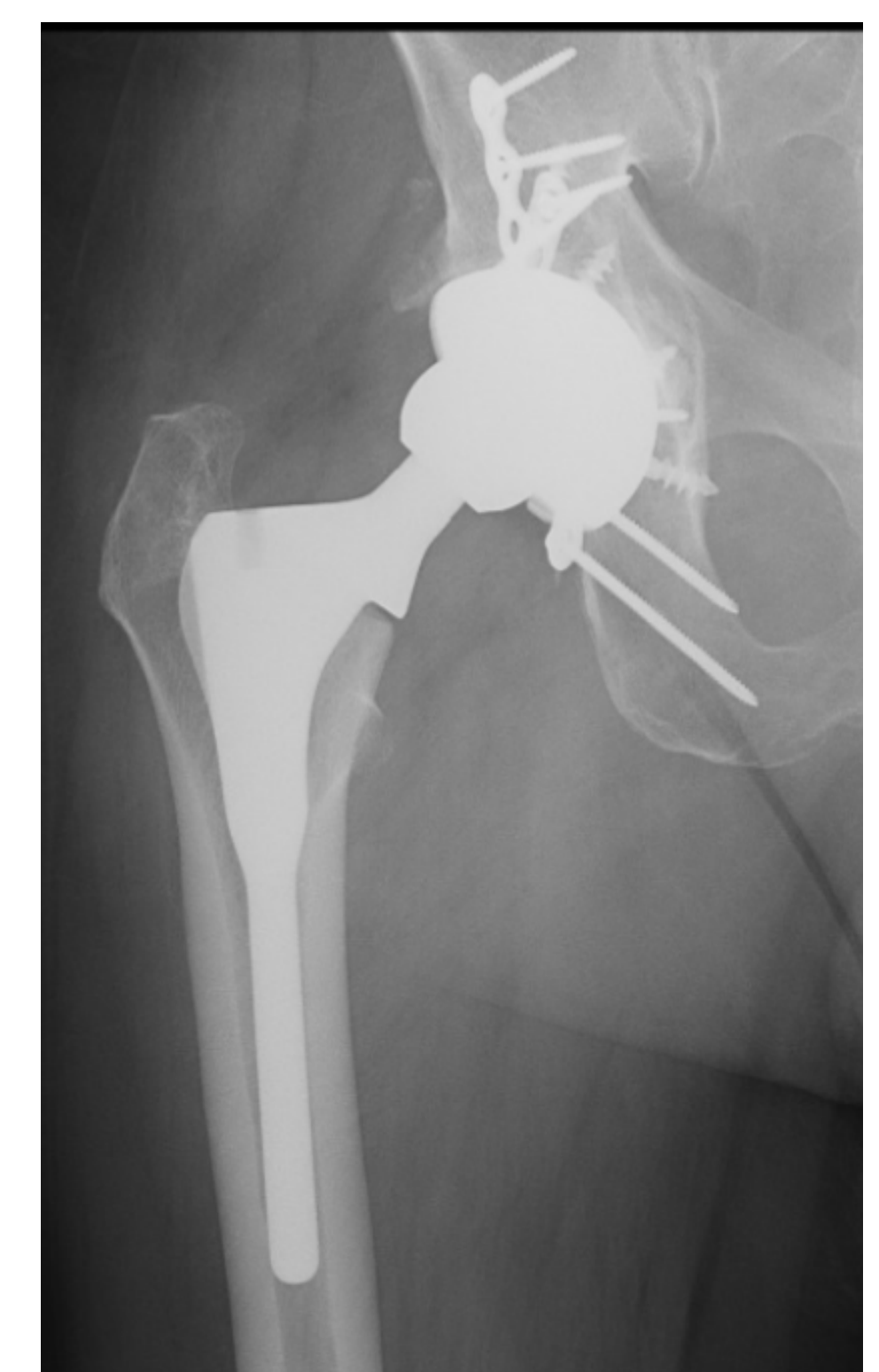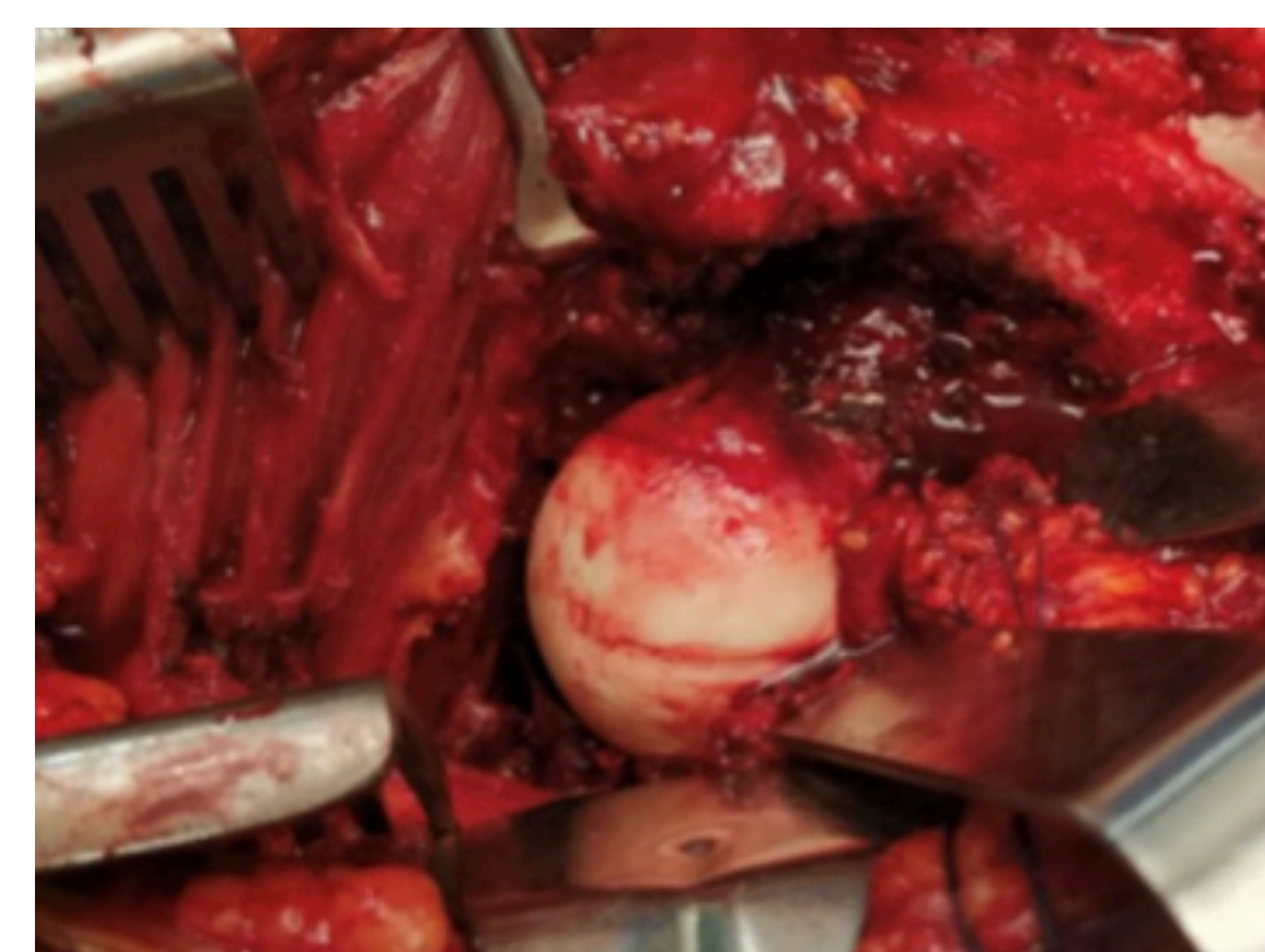
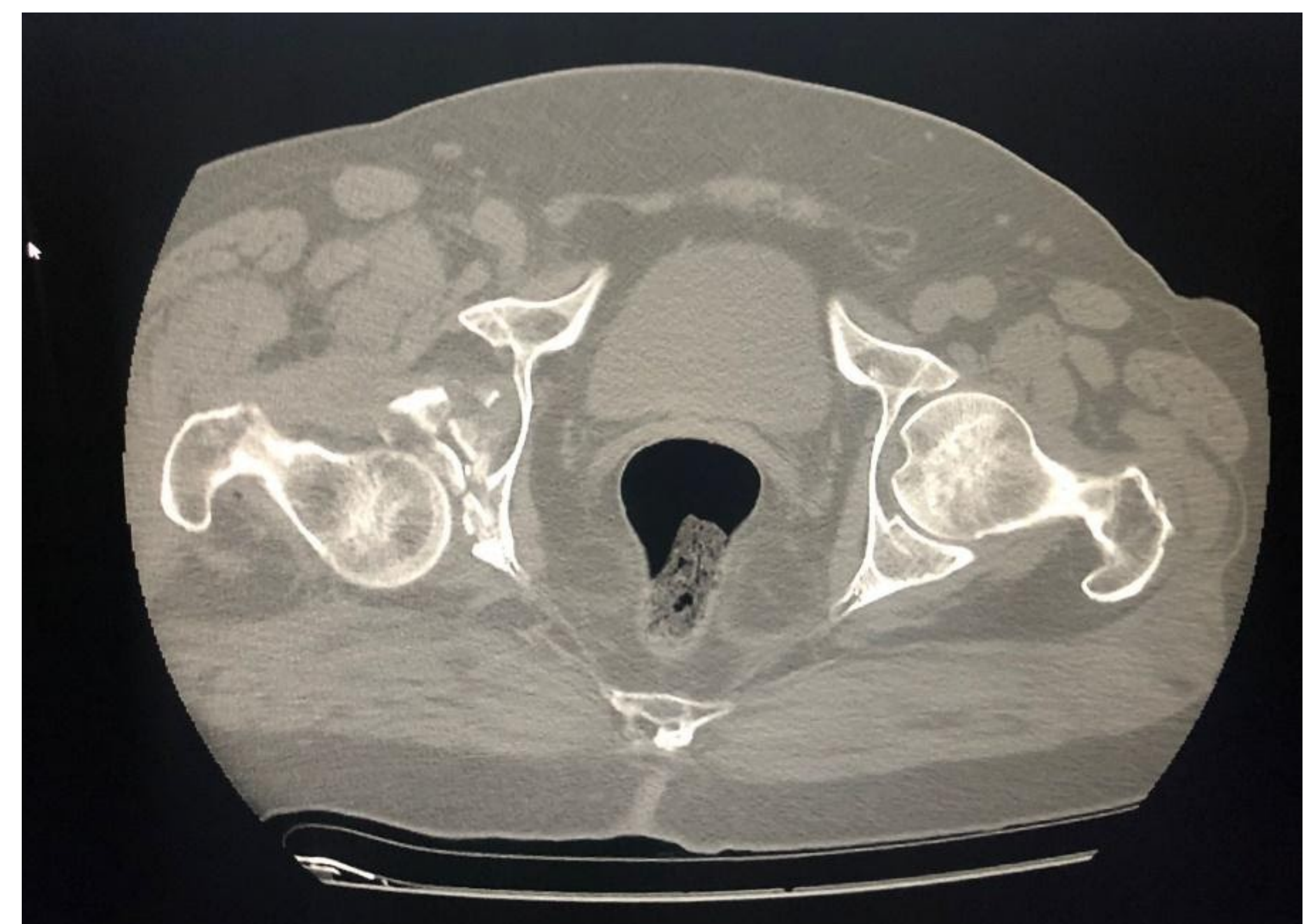
- Arrancamiento de la inserción de los músculos glúteos mayor y menor.
- Lesión condral en cabeza femoral por cizallamiento.

El paciente comenzó con apoyo a los 3 días y fue dado de alta al quinto día. Tras 10 semanas acude al servicio de Urgencias donde se diagnostica de luxación protésica posterosuperior que fue reducida cerrada en quirófano.

Tras dos meses con ortesis en abducción comienza tratamiento rehabilitador con buena recuperación funcional

OBJETIVOS

Reporte de caso de fractura acetabular asociada a luxación posterosuperior coxofemoral de 9 días de evolución con lesión condral severa.



CONCLUSIONES

La reconstrucción acetabular con el sistema Cup-Cage es una alternativa válida para la reconstrucción de grandes defectos acetabulares. Pese a ser una técnica cada vez más implementada en cirugías de revisión protésicas, se debe valorar su uso en casos en los que las técnicas de fijación aisladas no aporten buenos resultados a corto y medio plazo y resulten insuficientes.