

# PAPILOMATOSIS CUTIS LINFOESTÁTICA EN MUÑÓN DE AMPUTACIÓN INFRACONDÍLEA TRAUMÁTICA DE LARGA DATA

Estefanía Olmedo Martín, Moisés Aragón del Río, Javier Mínguez de Alda, Araceli Alonso  
Pozo, Pedro Zorrilla Ribot



Hospital General Universitario de Ciudad Real

## OBJETIVOS

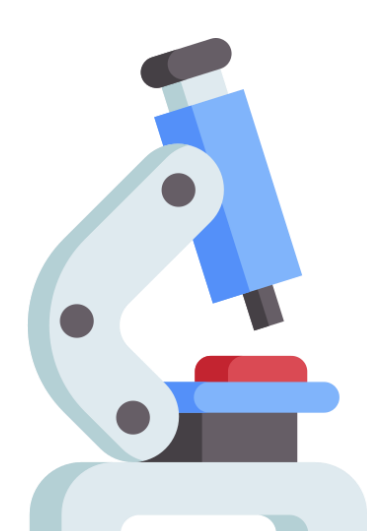
La papilomatosis cutis linfostática es una manifestación poco frecuente

Debe tenerse en cuenta en el diagnóstico diferencial, ante la aparición de lesiones papilomatosas o verrucosas en contexto de edema crónico local.

## MATERIAL Y MÉTODO




Paciente varón de 90 años con alteraciones cutáneas no dolorosas desde hace 2 años en muñón de amputación infracondílea de miembro inferior que le impiden utilizar prótesis. El paciente sufrió una amputación infracondílea traumática hace más de 50 años.



En el estudio anatómo-patológico se observa:

- Hiperplasia epitelial, hiperqueratosis e hiperplasia de vasos sanguíneos
- Infiltrado inflamatorio de predominio linfocitario a nivel dérmico.

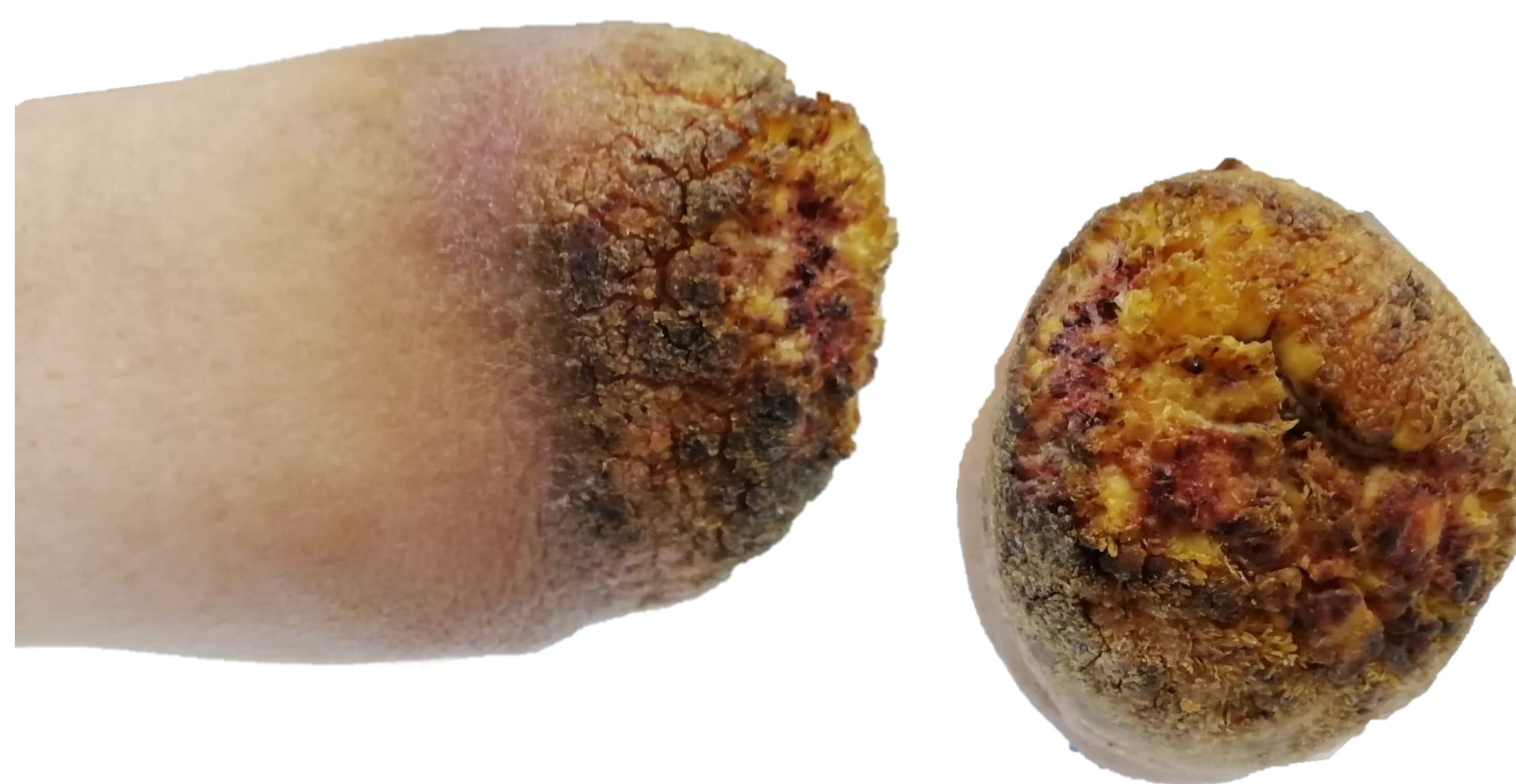Compatible con diagnóstico de **PAPILOMATOSIS CUTIS LINFOSTÁTICA**.



En el cultivo de la muestra, crecieron *S. canis* y *P. multocida*



Tras tratamiento antibiótico oral y cutáneo, se observó resolución de las sobreinfecciones, aunque presentó persistencia de las lesiones cutáneas descritas pese al tratamiento compresivo indicado.



Múltiples lesiones papulosas, eritema y edema en región distal de muñón de miembro inferior derecho.

## RESULTADOS

La papilomatosis cutis linfostática es una manifestación cutánea poco frecuente, que se asocia a la alteración de la circulación linfática, y es un signo de **linfedema crónico**.

- En la exploración física, se observan placas papilomatosas y verrucosas, y la superficie cutánea hiperqueratinizada.
- En la anatomía patológica suele observarse hiperqueratosis con papilomatosis.

El arsenal terapéutico es muy limitado, siendo fundamentalmente:

### LA COMPRESIÓN Y EL CUIDADO DE LA PIEL

Los retinoides tópicos o sistémicos pueden ser eficaces.

Suele ser frecuente la sobreinfección de estas lesiones a través de las fisuras cutáneas, si no reciben el tratamiento adecuado, aumentando el riesgo de sufrir episodios repetidos de celulitis

## CONCLUSIONES

La papilomatosis cutis linfostática es una entidad patológica, poco frecuente, que aparece en relación a la alteración de la macrocirculación y microcirculación linfática.

El tratamiento consiste en el cuidado de la piel y la compresión de la extremidad, para tratar de disminuir el linfedema local.

## BIBLIOGRAFÍA

1. Kasper RS, Nobbe S. Papillomatosis Cutis Lymphostatica [Internet] <http://dx.doi.org/10.1056/NEJMicm1307463>. Massachusetts Medical Society; 2014
2. Mintoff D, Betts A, Aquilina S. Papillomatosis cutis lymphostatica and 'Ski-Jump' nails. *Pediatr Dermatol*. 1 de enero de 2021;38(1):332-3.
3. Daldoul M, Aounallah A, Mokni S, Tlili T, Sriha B, Belajouza C, Denguezli M. Papillomatosis cutis lymphostatica: a sign of chronic edema. *Our Dermatol Online*. 2021;12(2):169-170.