



SERVIZO  
GALEGO  
de SAÚDE

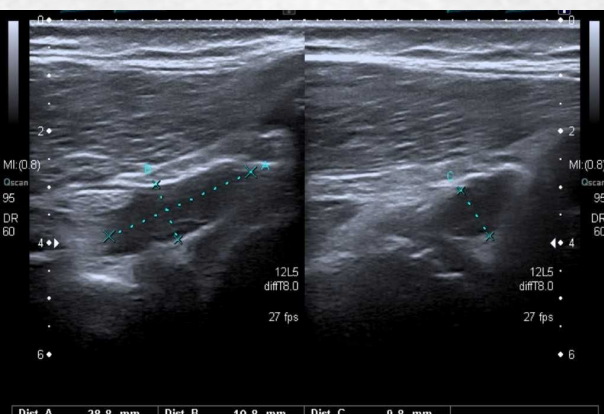
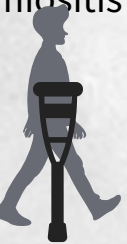Área Sanitaria  
de Ferrol

# Piomiositis aguda multifocal en edad pediátrica. A propósito de un caso

Gómez López, Celia; Ameneiro Romero, Laura; Tornel Sáiz, Alberto; Rodríguez Miranda, Pablo; López Dobarro, Marta  
Complejo Hospitalario Arquitecto Marcide - Novoa Santos - Ferrol

## Introducción

La piomiositis es una patología infrecuente en edad pediátrica y en nuestro entorno. Describir un caso de piomiositis aguda multifocal en paciente pediátrico.



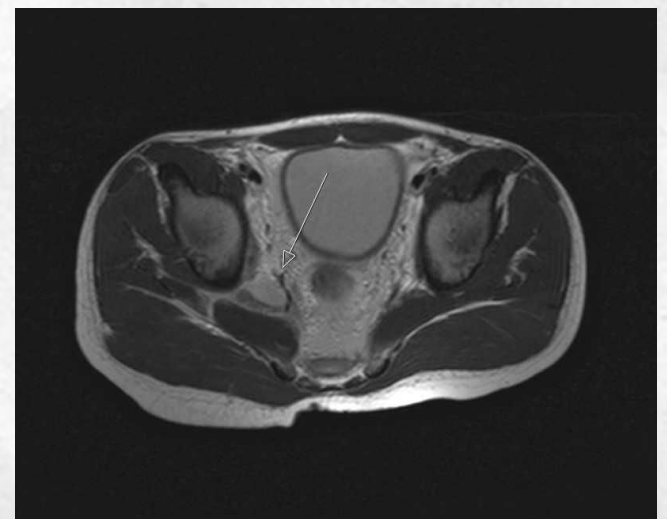## Material y métodos

Niño de 10 años, sin antecedentes médicos ni familiares de interés acude a urgencias por **dolor irruptivo en miembro inferior derecho** de 3 días de evolución. Hace 9 días traumatismo jugando a fútbol. **Fiebre de 38.2°C**, incapacidad para sedestación y deambulación. Dolor a punta de dedo sobre articulación sacroilíaca. Radiografía de urgencias no muestra alteraciones, se solicita ecografía de urgencias que muestra colección líquida en contacto con superficie acetabular y femoral. TAC de urgencias donde se observa múltiples colecciones extraarticulares. Analítica con **leucocitosis** sin otras alteraciones

Ecografía realizada en urgencias

## Resultados

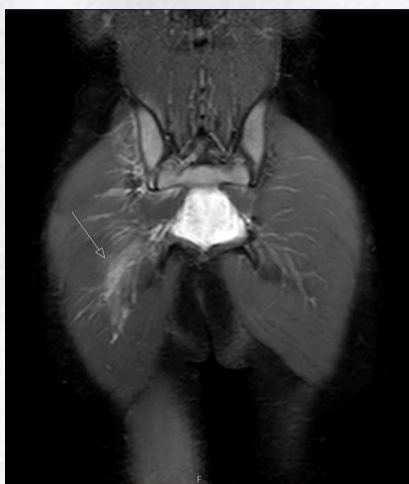Se decide ingreso para antibioterapia IV (**Cloxacilina y Cefotaxima**) y completar pruebas diagnósticas. En **RM con contraste se observa captación a nivel musculatura ilio-psoas, obturador y glúteo derecho**. A las 48 horas cede la fiebre y notable mejoría del dolor. **Al alta analítica con normalización leucocitosis**. Seguimiento a las 2 semanas con mejoría completa del dolor, a los dos meses completamente asintomático y a los 6 meses es dado de alta con completa resolución.



RM con contraste

## Conclusiones

La piomiositis suele ser patología **típica en adultos con enfermedades crónicas e inmunosupresión y originariamente descrita en climas templados**. Este caso refleja la necesidad de un alto índice de sospecha ante cojera súbita en un niño.



RM con contraste