

# Artrodesis de la articulación interfalángica distal como tratamiento para la deformidad crónica en martillo postraumática

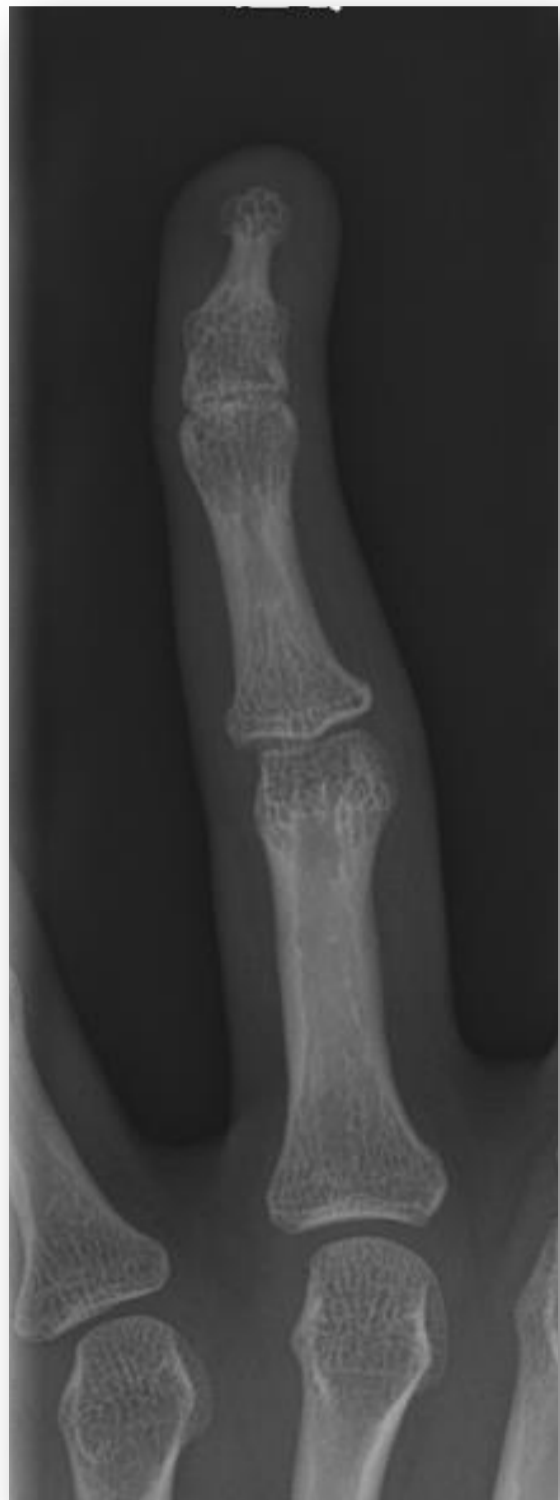Muñiz Zatón, Pedro(1); Holgado Fernández, Mario(2); Rubio Lorenzo, Mónica(1); Germán Galindo Juárez(1); Julen Azpeitia Coscarón (1);

## INTRODUCCIÓN

## OBJETIVO

La artrodesis de la articulación interfalángica distal de la mano es un procedimiento seguro para crear una articulación estable e indolora. Puede indicarse en osteoartritis, artropatía inflamatoria y alteraciones postraumáticas como deformidad crónica en martillo e infección.

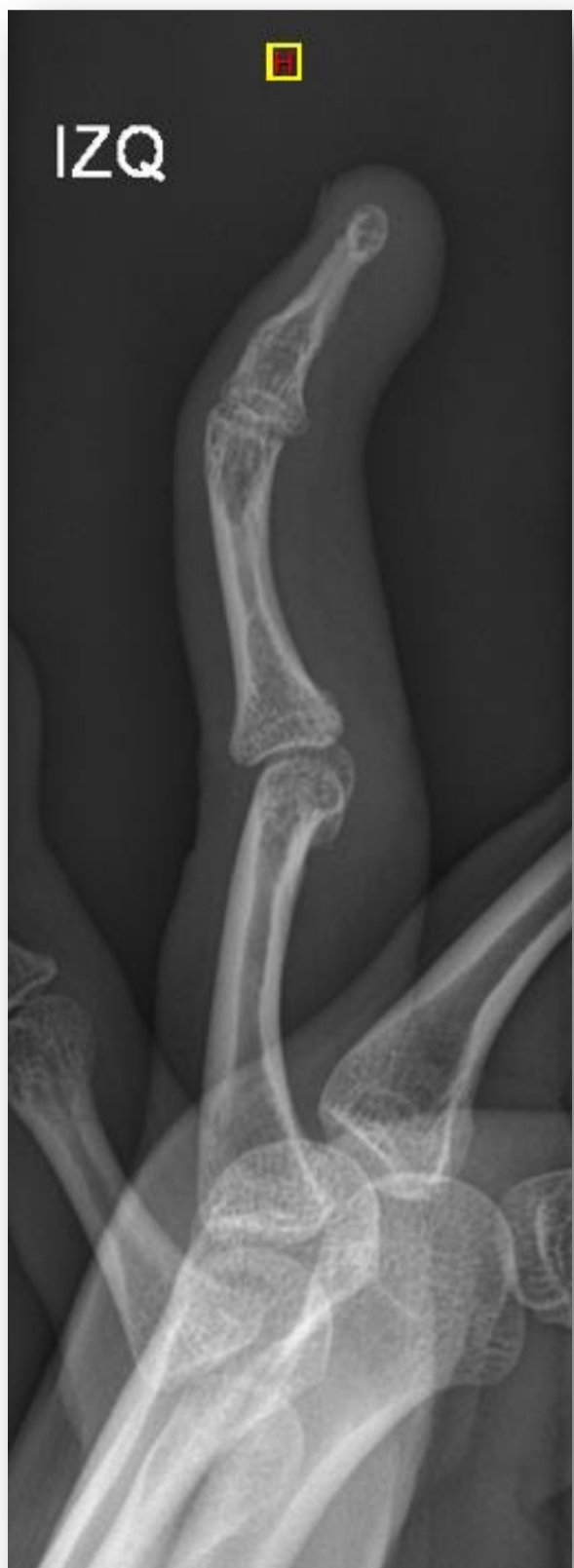Presentar el caso de una niña de quince años con deformidad crónica en martillo postraumática en el 4º dedo de la mano izquierda operada mediante una artrodesis de la articulación interfalángica distal.



15 años, dolor a la palpación en articulación interfalángica distal del cuarto dedo (mano izquierda)  
**posición de flexión rígida** por fractura tratada hace años

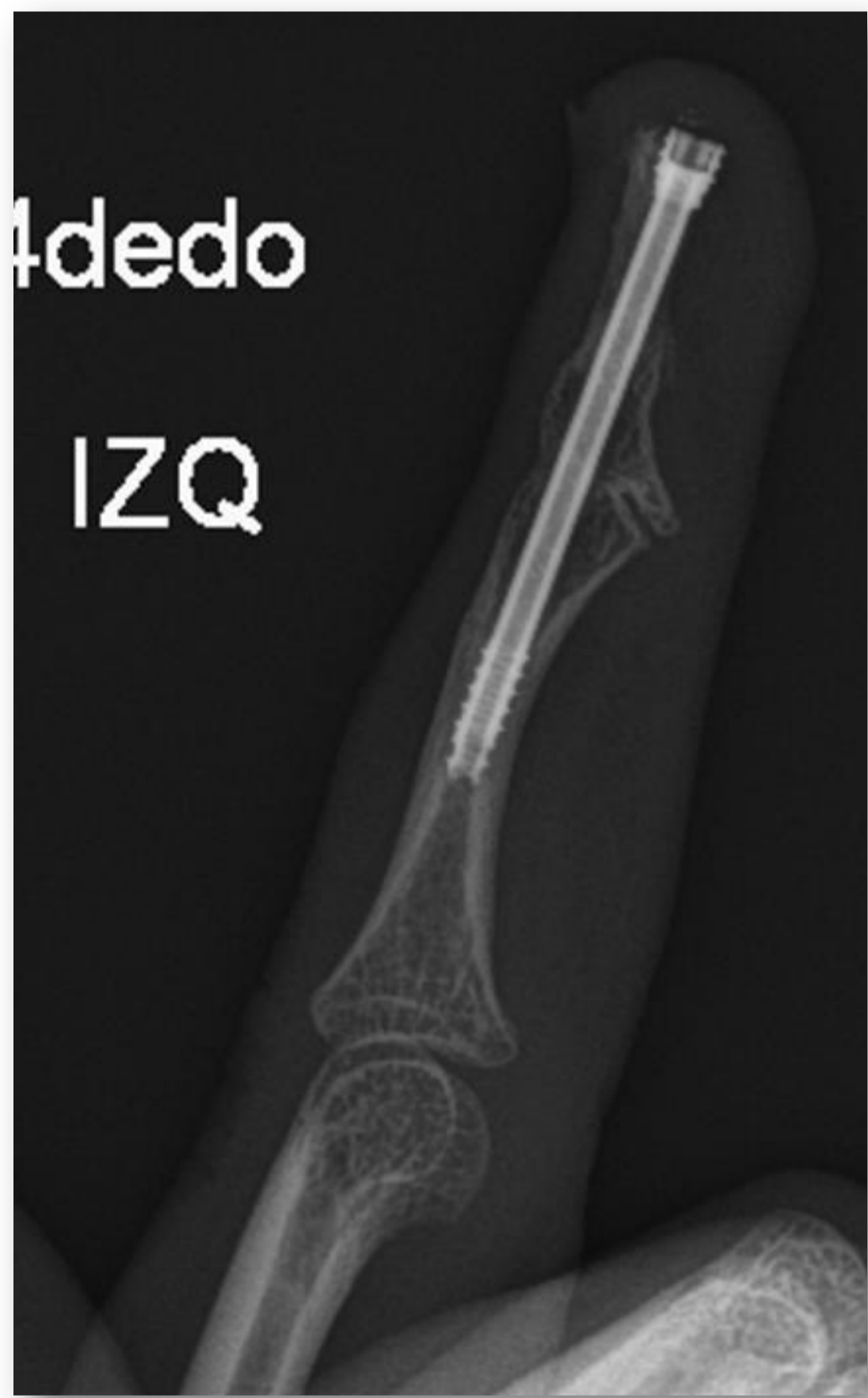Se indicó **Artrodesis** como solución quirúrgica. Realizándose **abordaje sobre el dorso de la falange distal** se logró exponer la articulación interfalángica distal.

Se realizó una **osteotomía en cuña dorsal en la base de la falange distal** para corregir la deformidad en flexión



Se pasó una aguja de Kirschner a través de la falange distal y a través de la articulación interfalángica distal penetrando el centro de la falange media

A través de la aguja se pasó un **tornillo que aplicó compresión a los bordes de la osteotomía** estabilizando y completando la artrodesis de la articulación interfalángica distal



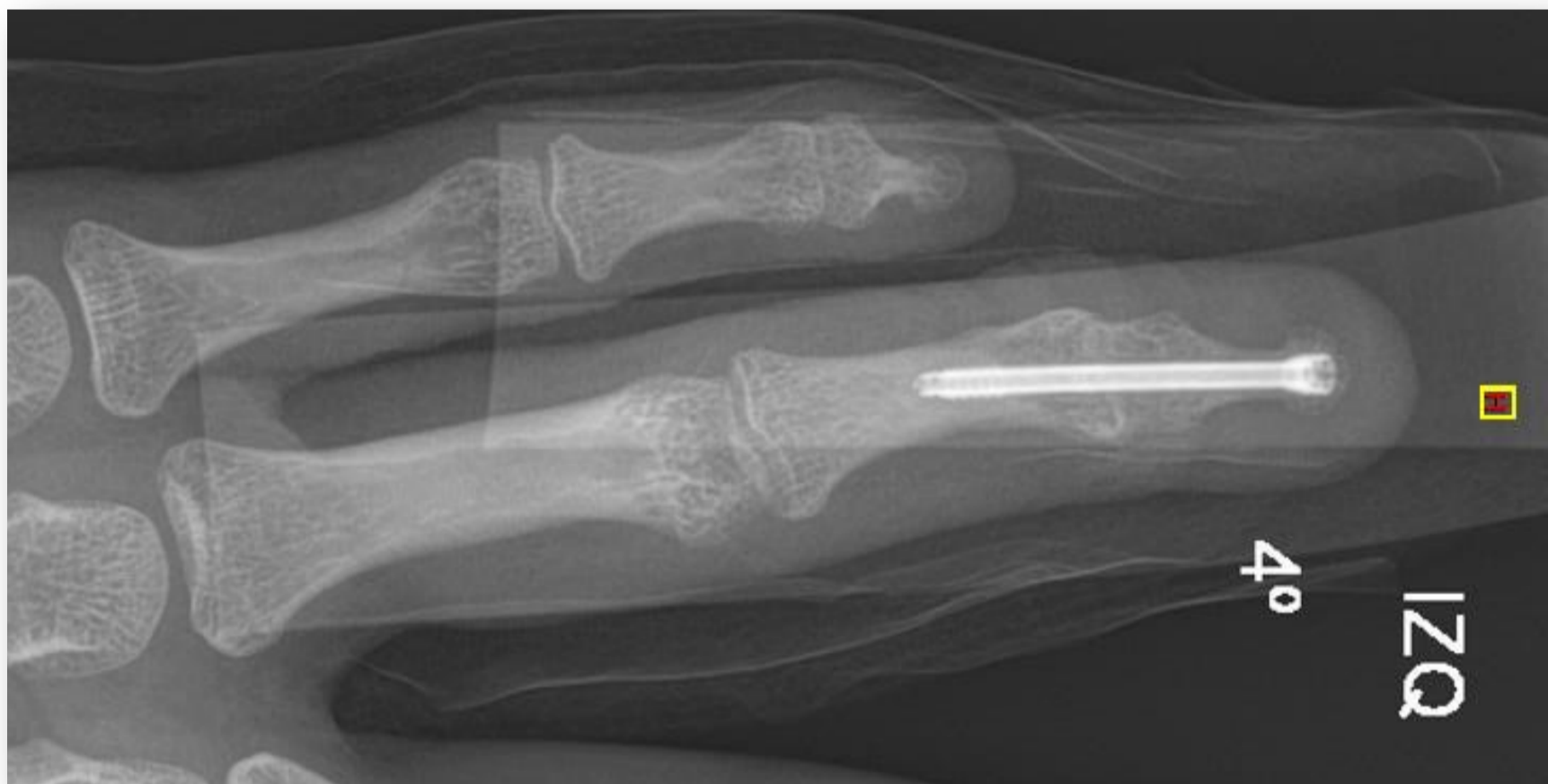
posición de **flexión de 10º**

## RESULTADOS

A los **6 meses** de la cirugía el paciente se encuentra **sin dolor**

la articulación se encuentra **estable**

Posición de **extensión completa**



## CONCLUSIÓN

La Artrodesis de la articulación interfalángica distal de un dedo de la mano con un tornillo se puede lograr con una unión estable y una técnica quirúrgica relativamente sencilla aliviando el dolor.

