

FRACTURA DE TERCIO MEDIAL DE CLAVÍCULA TRAS COLISIÓN DIRECTA

Susana Donadeu, Laura B. Barragán, Virginia Ponz. HCSC, Madrid.

OBJETIVOS:

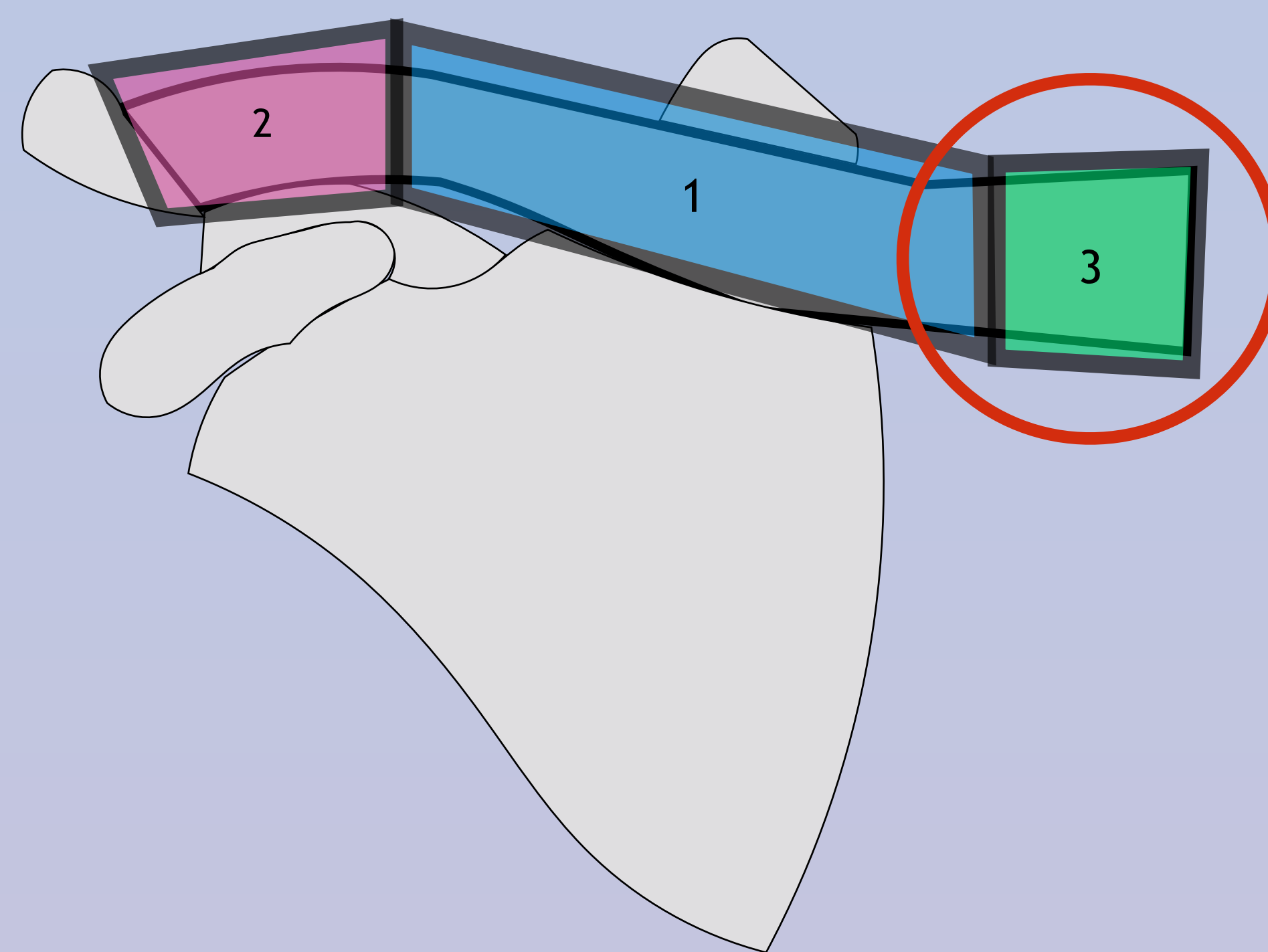
Mujer de 77 años.

Presenta persistencia de dolor en hombro y región esterno-clavicular D tras traumatismo directo 4 días antes.

EF: tumefacción en tercio medial de clavícula, con dolor y crepitación.

Allman III, Craig III, Robinson 1.

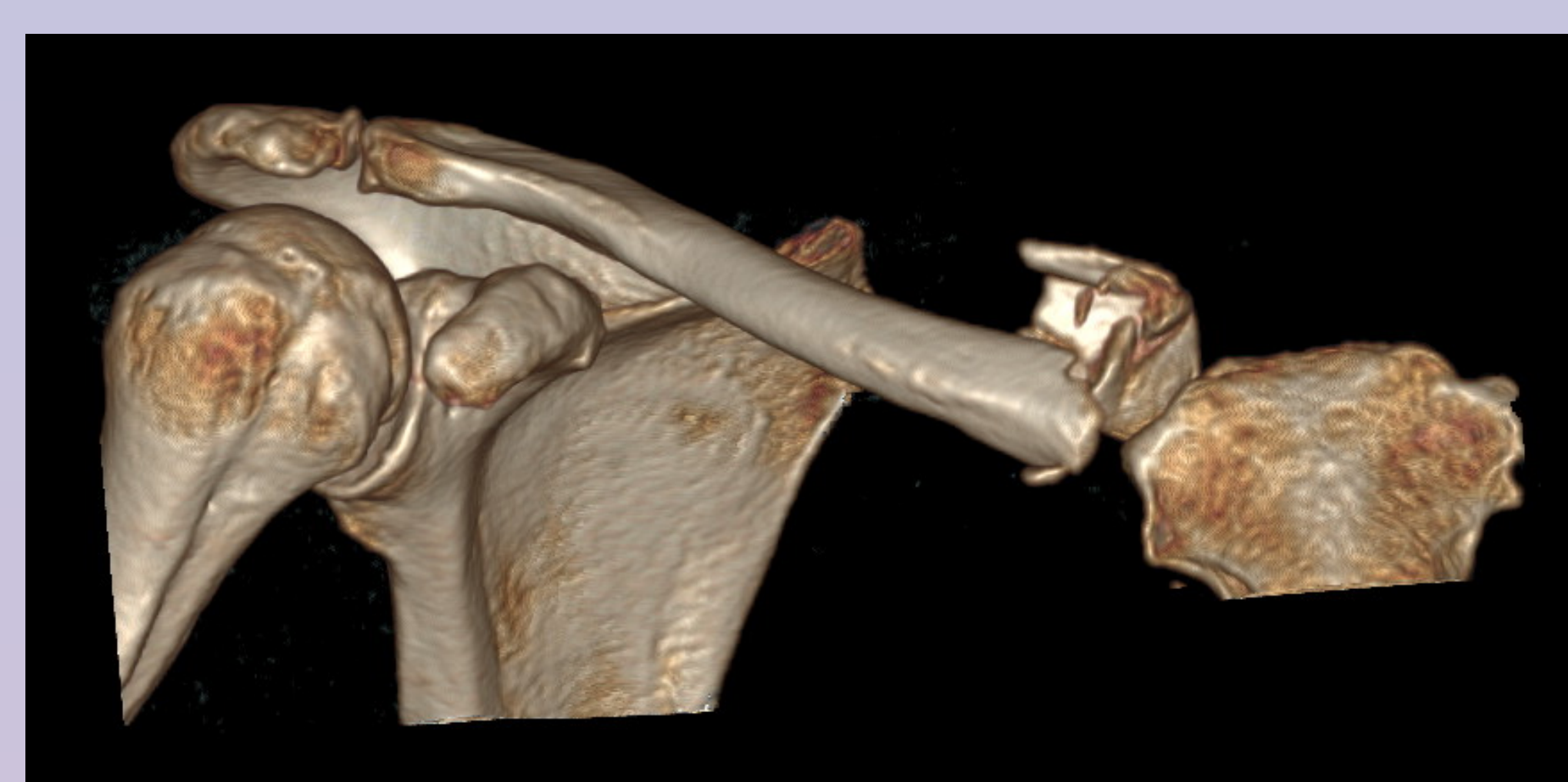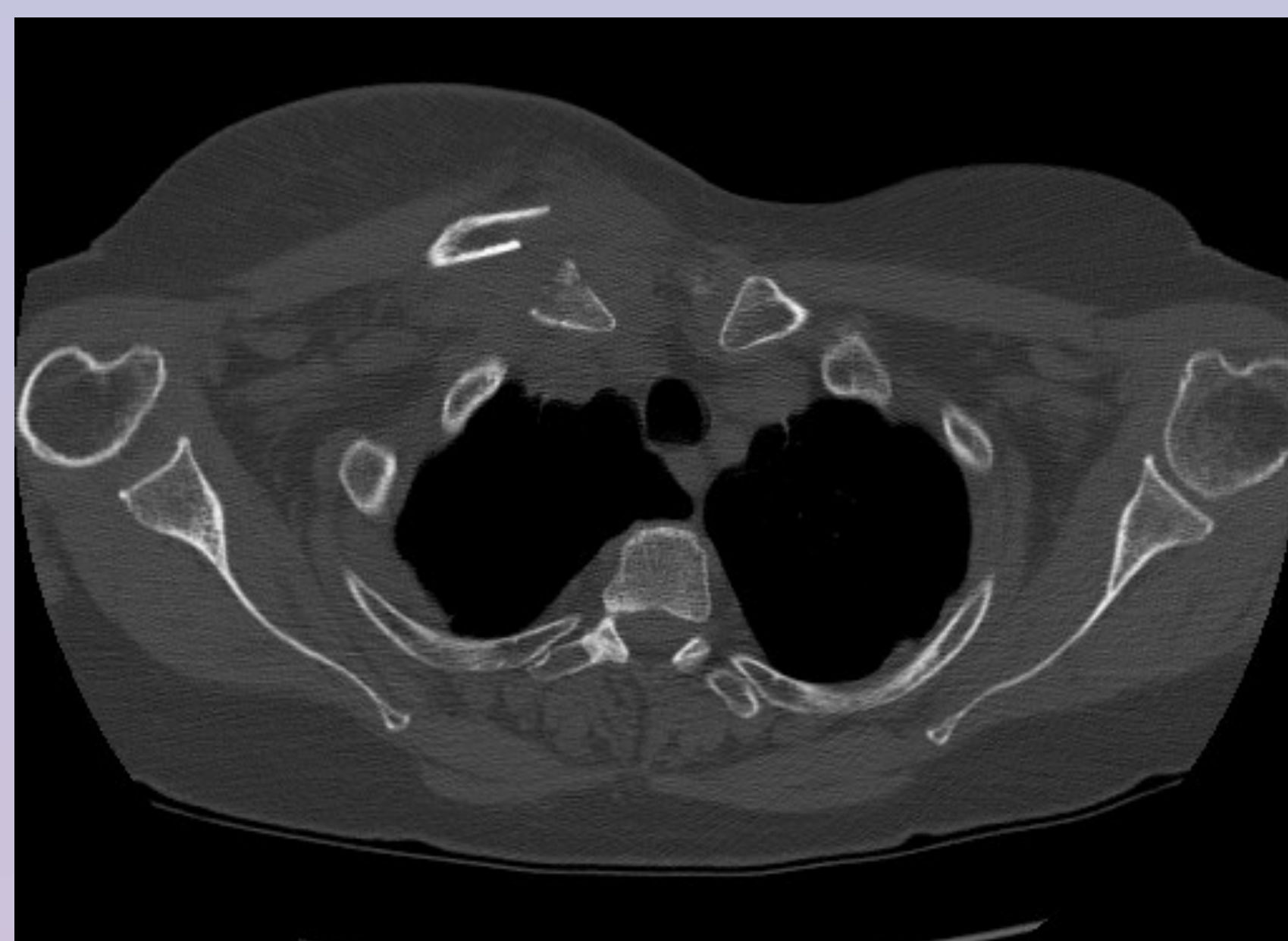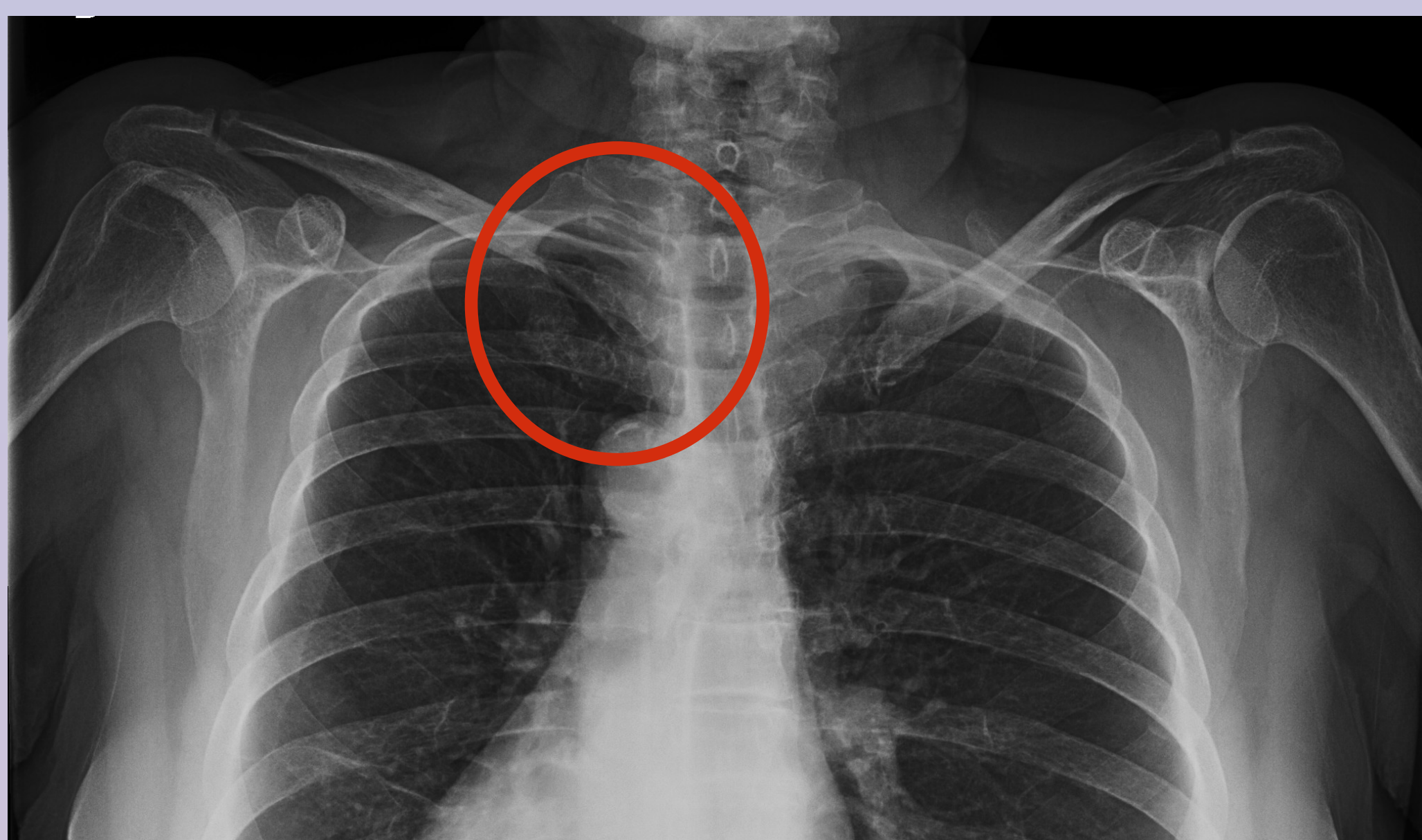
CLASIFICACION DE ALLMAN



MATERIAL Y MÉTODOS:

Rx: fractura de tercio medio de clavícula D.

TC: fractura de tercio medial de clavícula con desplazamiento anterior de 1.5cm del fragmento lateral, sin trazo intraarticular.



Rx, TC, TC 3D: fractura tercio medial

RESULTADOS Y CONCLUSIONES:

5% de las fracturas de este hueso.

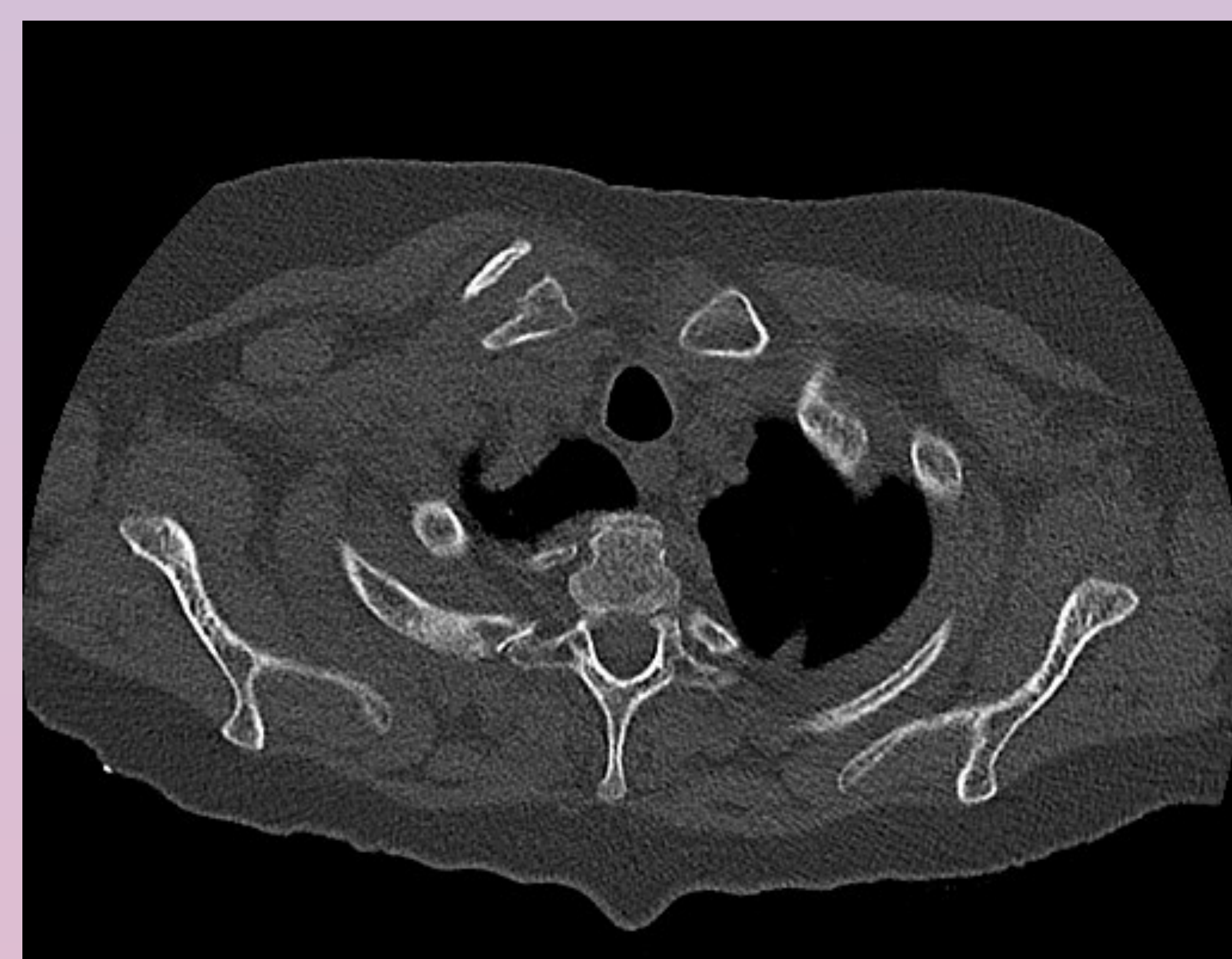
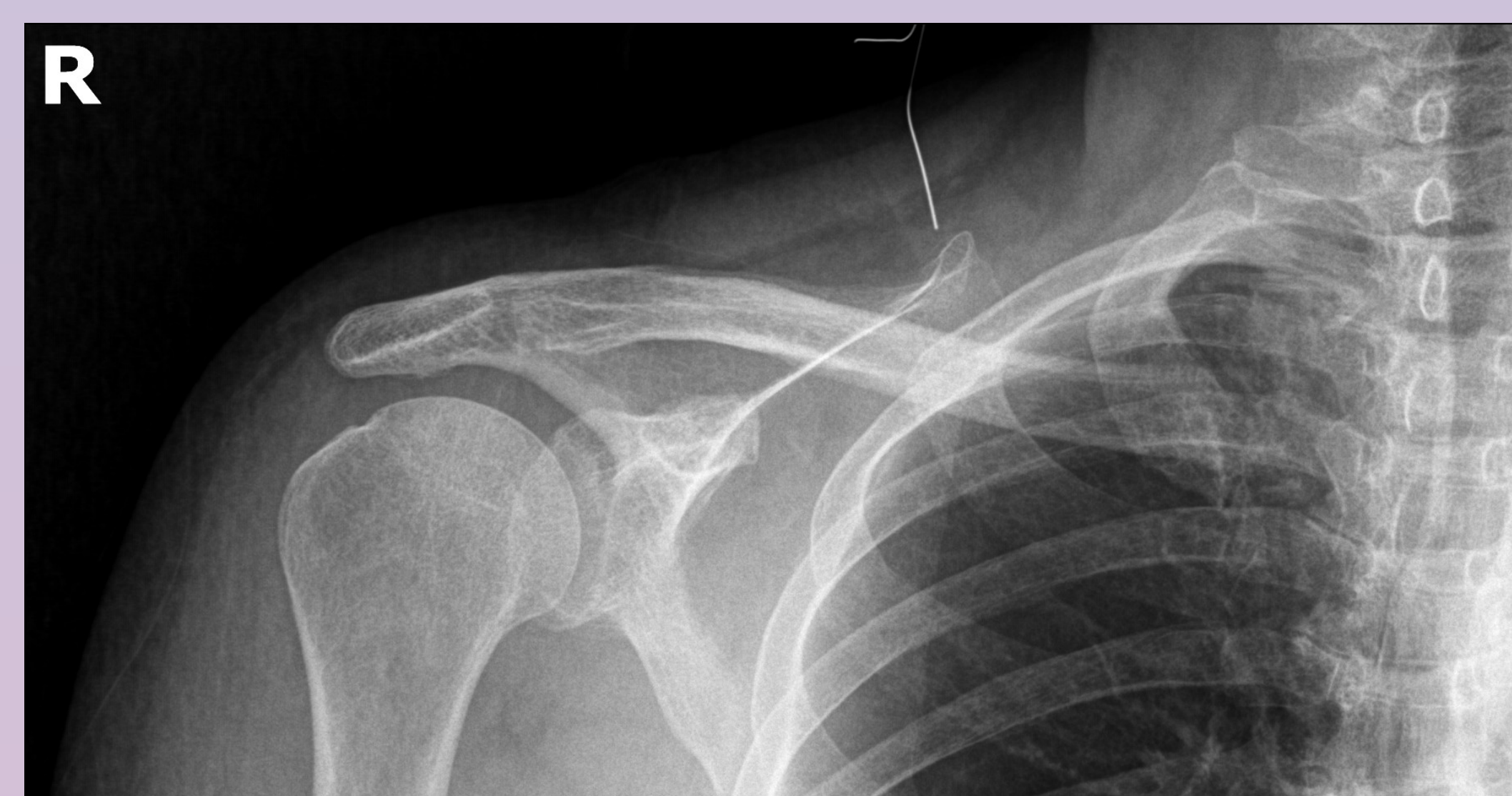Varones jóvenes. Traumatismos de alta energía (64%), inhabitual el traumatismo directo (5%).

Gravedad:

- 81% asociadas a otras lesiones; el 47% lesiones torácicas.
- Descartar desplazamiento del fragmento a posterior (Riesgo de lesión estructuras nobles).

Alta sospecha diagnóstica: traumatismos de baja energía o pacientes oncológicos.

Tratamiento conservados incluso si fractura desplazada (pseudoartrosis 5%). Tratamiento quirúrgico solo en caso de lesión NV asociada, fractura abierta o desplazamiento posterior.



Rx y TC control 6 meses