

Rotura inveterada de tendón cuadricipital tratada con Malla Mutars: A propósito de un caso

Patricia Jimenez Tellería, Xabier Foruria Zarandona, Ane Larrazabal Maruri, Xabier Jimenez Urrutia, Andrea Veja Val.

OBJETIVOS

Exponer un caso atípico de lesión incompleta, sin déficit para la extensión activa de la rodilla, del tendón cuadricipital inveterada y su tratamiento mediante elongation V-Y y refuerzo con Malla Mutars.

MATERIAL Y MÉTODOS

Varón de 64 años con gonalgia izquierda tras un mal gesto. A la exploración física se aprecia hachazo sobre la inserción de tendón cuadricipital, extensión activa completa mantenida y derrame articular. Se realiza artrocentesis en la sala de urgencias de 40 cc de líquido sanguinolento.

La radiografía simple muestran únicamente calcificaciones en la zona distal de tendón cuadricipital.

Ante los hallazgos se completa el estudio con una resonancia magnética, en la que se describe una rotura parcial del tendón cuadricipital con separación de 3 cm.

Se decide iniciar tratamiento conservador con ortesis fija en extensión y Rehabilitación posterior, ante la ausencia de mejoría se decidió tratamiento quirúrgico de rescate, realizándose alargamiento V-Y de cuádriceps y agumentación con malla Mutars.

El postoperatorio cursó sin problemas, iniciando la deambulacion con dos muletas y férula de Jerome en la sexta semana.

En la octava, se retiró la férula, iniciando ejercicios de flexión pasiva.

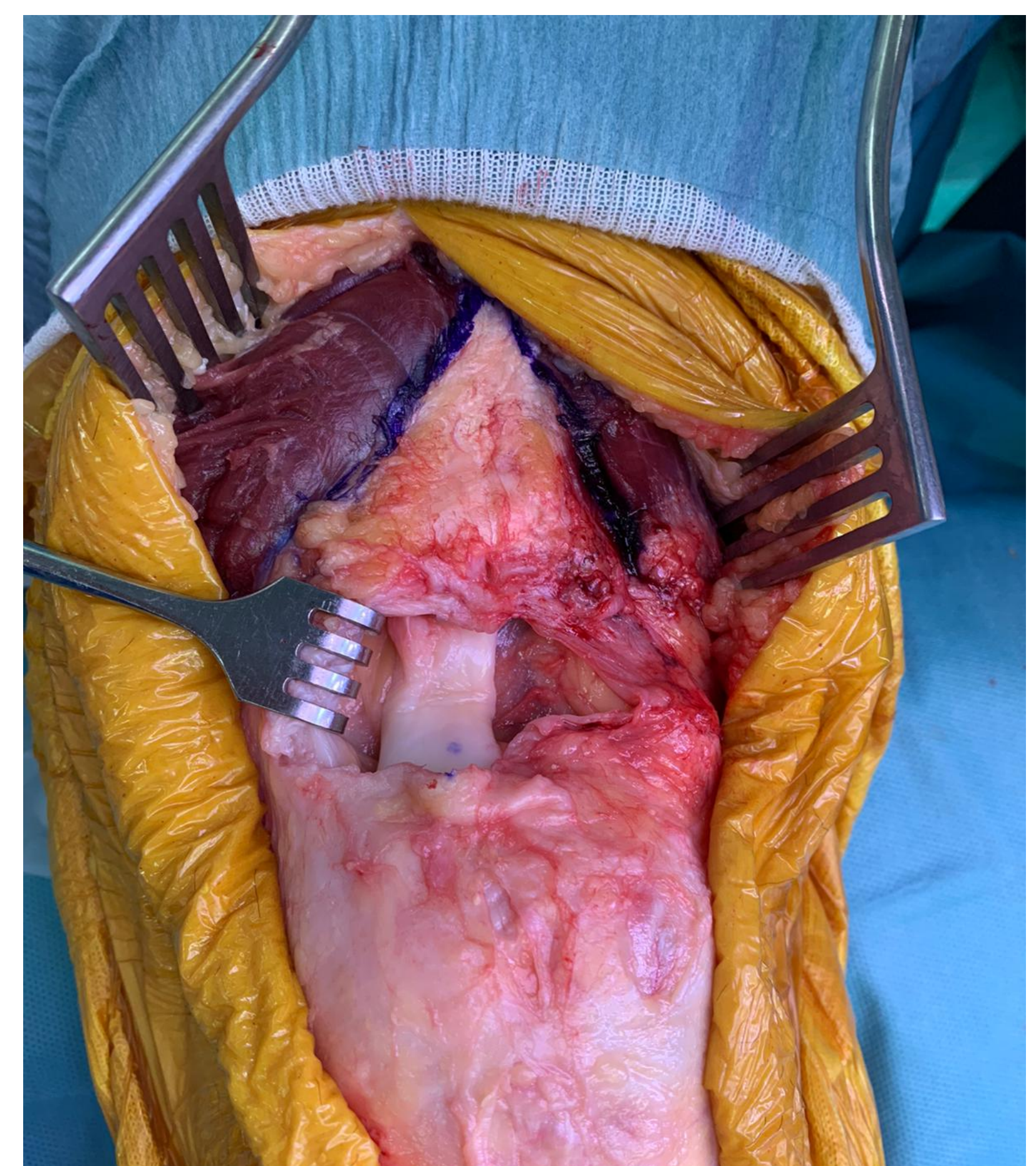
Al cuarto mes el paciente presentaba un rango de movimiento 0-120º y deambulacion sin ayuda.

RESULTADOS

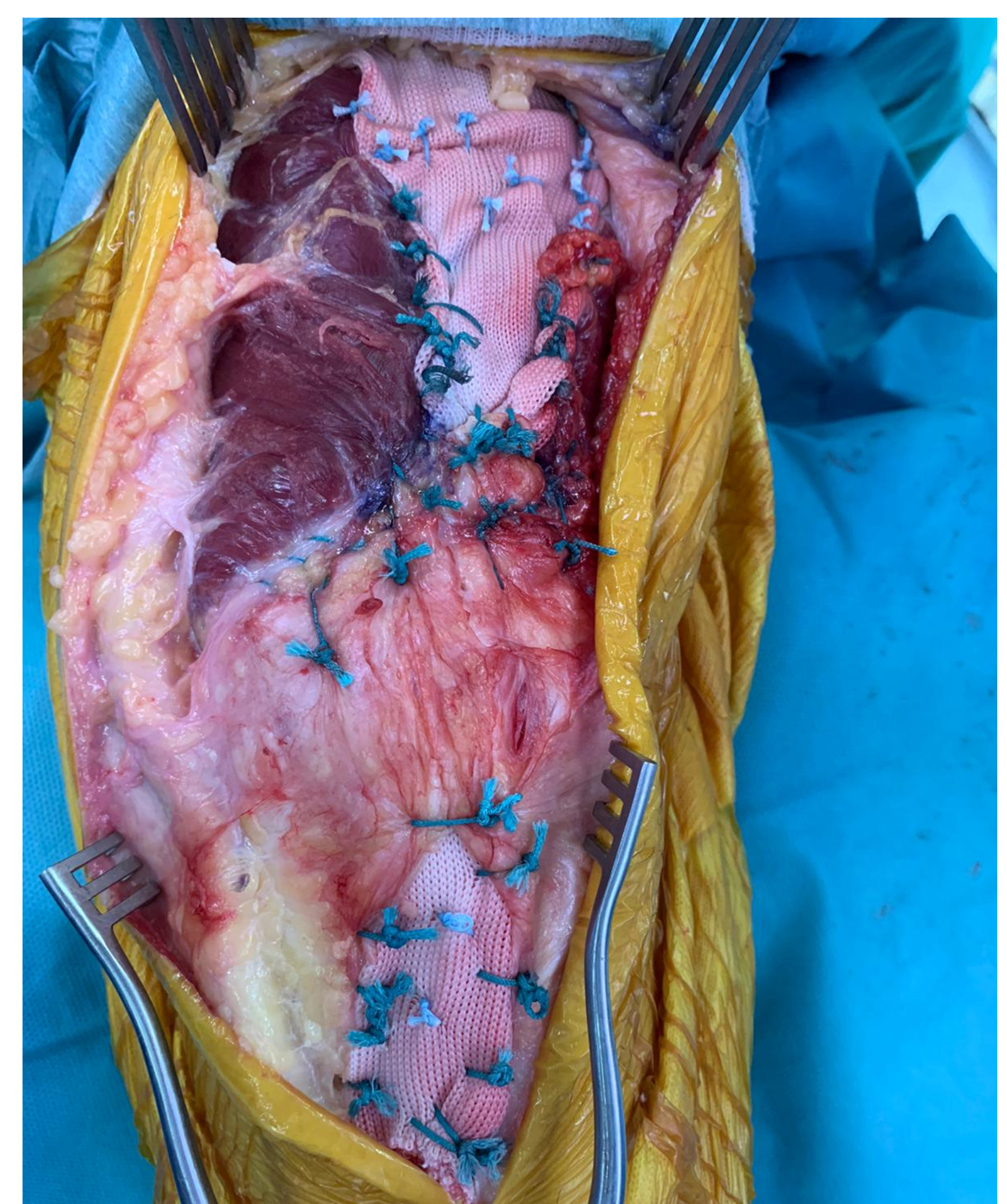Fue dado de alta 7 meses después, habiendo recuperando el rango de movilidad completo y experimentando desaparición de fallos al subir y bajar cuestas o escaleras.

CONCLUSIONES

Aunque el tratamiento con ortesis fija en extensión de roturas parciales con mecanismo extensor preservado esté justificado, en casos de inestabilidad y fallos frecuentes tras el tratamiento conservador, el abordaje quirúrgico mediante alargamiento y aumentación pueden estar indicado.



Defecto en cuádriceps



Reconstrucción de cuádriceps tras elongación V-Y y refuerzo con malla Mutars.