

AUTOINJERTO DE SEMITENDINOSO COMO TÉCNICA DE REPARACIÓN DE ROTURA DE TIBIAL ANTERIOR

Villar Blanco, Alfredo; Chulia Carrasco, Verónica; Gil Monzo, Eva Remedios; Martínez López, Diego ; Carratalá Pérez, Carla; Rodrigo Pérez, Jose Luis

HOSPITAL UNIVERSITARIO DOCTOR PESET, VALENCIA



OBJETIVOS

- Las roturas del tibial anterior son raras, a veces pasan desapercibidas, pero cuando generan clínica pueden ser muy molestas para el paciente.

- En este caso presentamos un método exitoso de **reconstrucción del tibial anterior en un paciente con rotura crónica del mismo.**

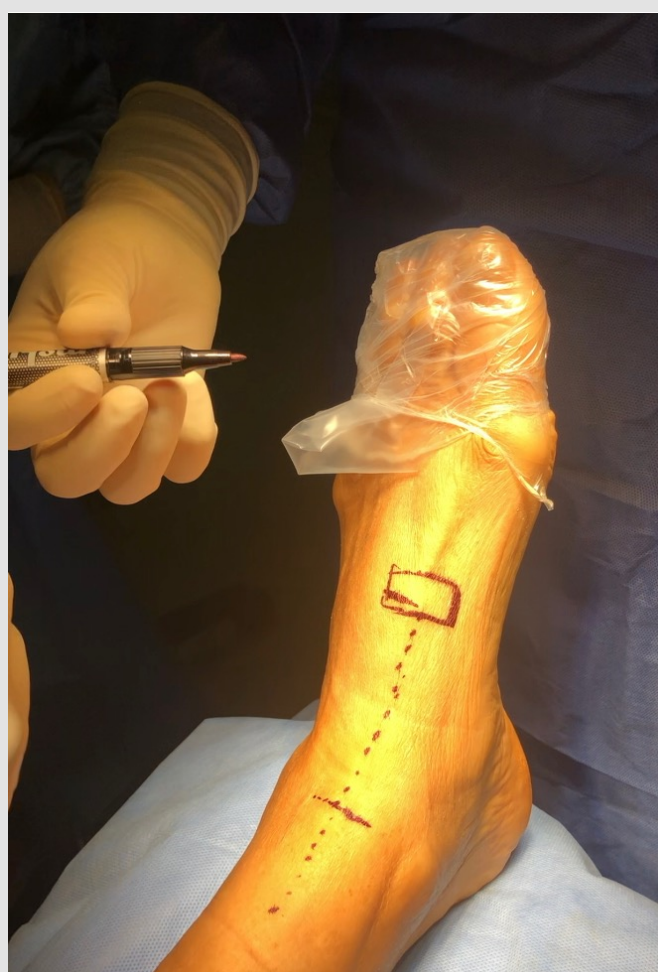

Fig 1. Incisión longitudinal 1cm lateral al tendón nativo

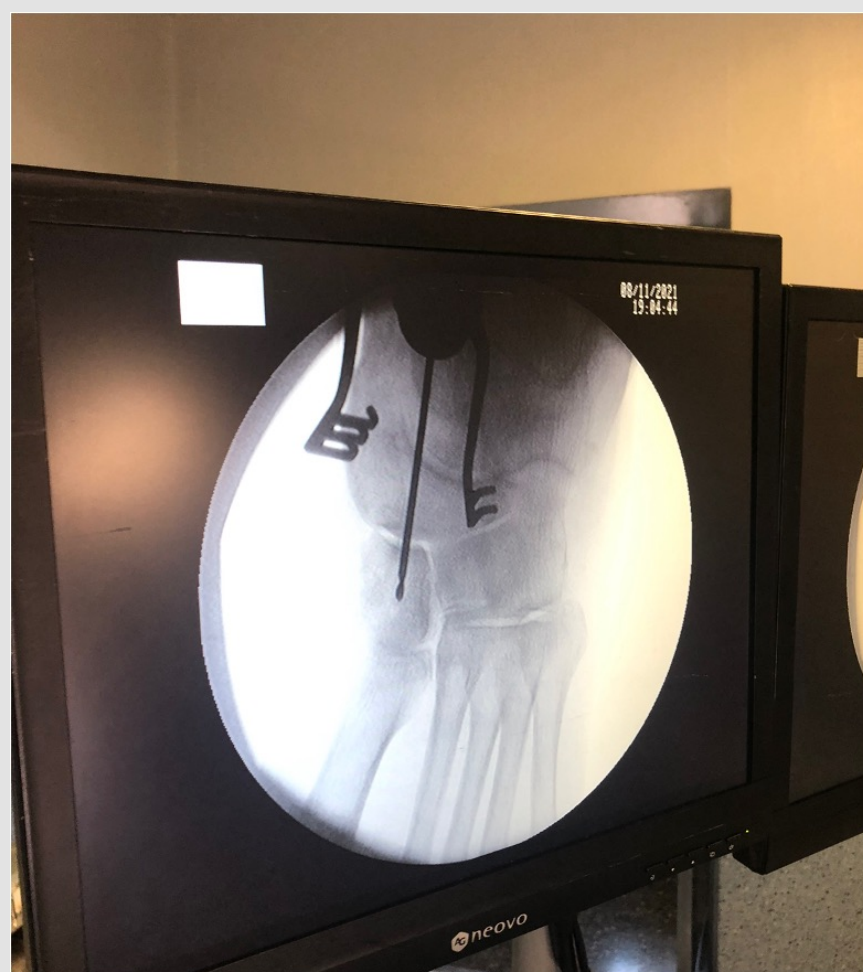

Fig 2. Localización de cuña mediante escopia

MATERIAL Y MÉTODOS

- Varón de 68 años, que acude a consultas de traumatología con dolor de tobillo izquierdo, inestabilidad y caídas frecuentes de 6 meses de evolución.
- Presentaba un antecedente traumático en este pie.
- A la exploración se objetiva tumefacción en zona anterior del tobillo, **dolor a la palpación del tibial anterior y pie caído.**
- Solicitamos un TC y una RM que nos confirman la sospecha de rotura del tendón del tibial anterior.
- Ante esta situación, decidimos intervenir al paciente, se realiza una incisión longitudinal 1cm lateral al tendón nativo, identificándose el cabo proximal, que se prepara para la sutura, y respetando el retináculo extensor, la incisión se prolonga distalmente hasta la cuña medial, que se identifica correctamente mediante escopia.
- Para la reconstrucción, se obtiene mediante tenotomo convencional el **semitendinoso ipsilateral**, que se prepara y **se ancla a la cuña** mediante un sistema ToggleLoc-Ziploop (Zimmer Biomet) y se sutura mediante la técnica pulvertaft al cabo distal del tendón nativo

- Durante todo este procedimiento **el pie permanece en posición neutra**. Se comprueba la correcta tensión del tendón suturado, sin evidenciarse cuerda de arco.

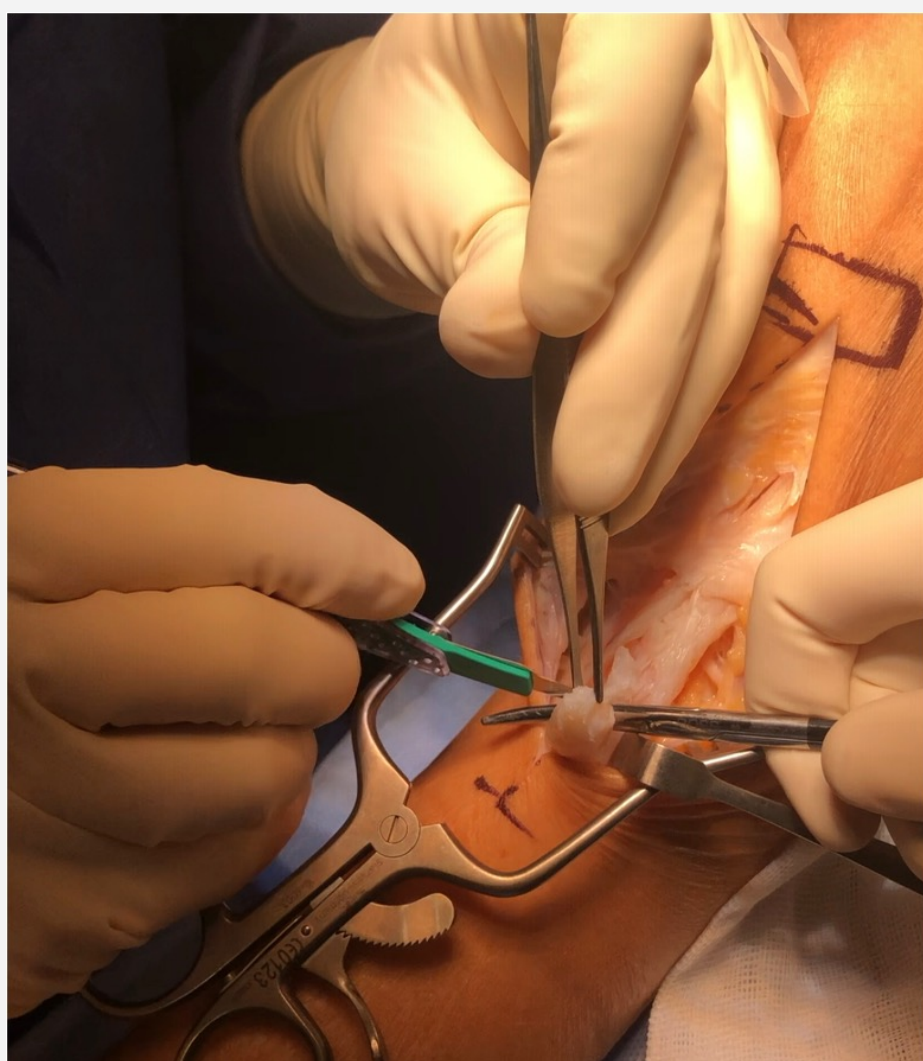


Fig 3. Localización del tibial anterior roto

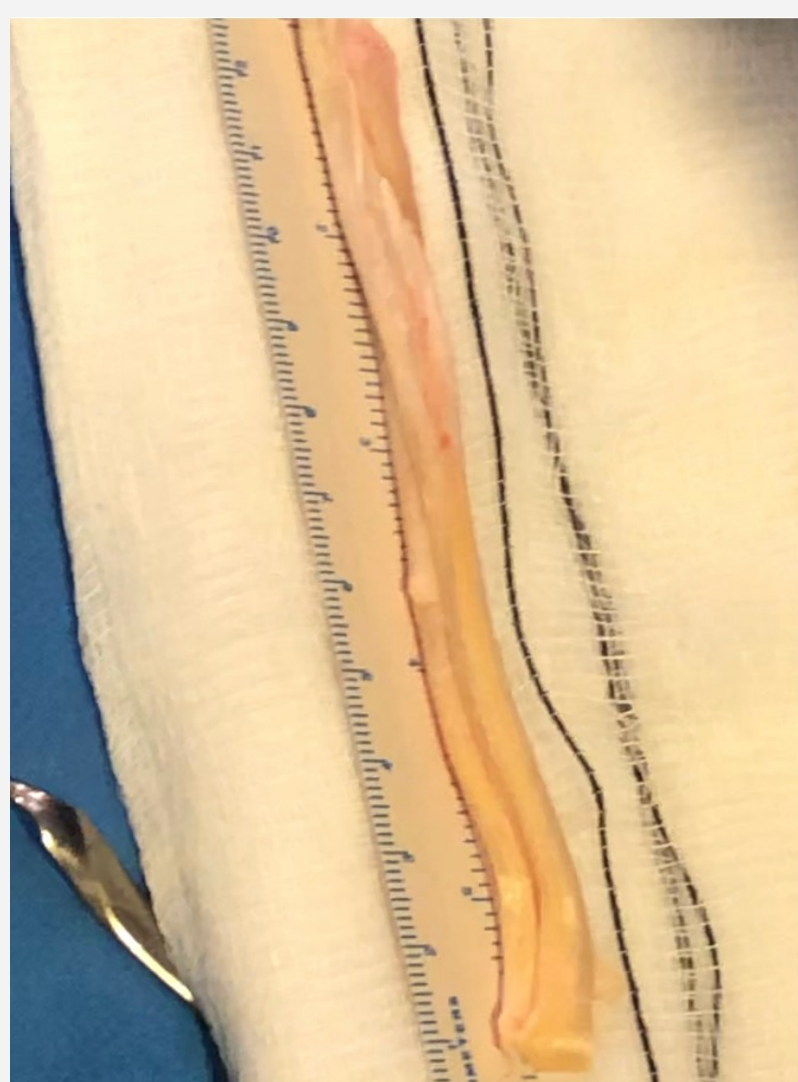


Fig 4. Plastia de semitendinoso

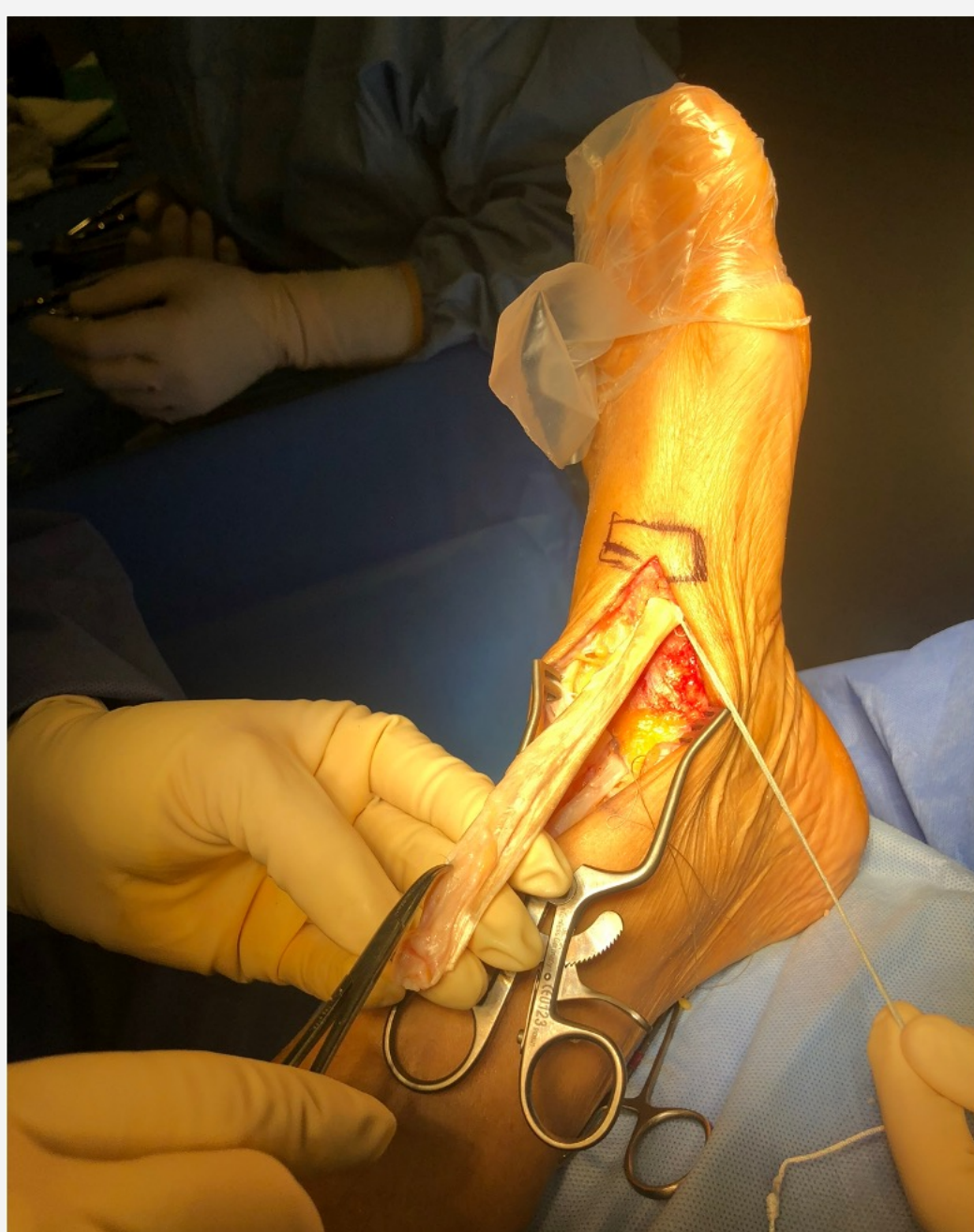

Fig 5. Introducción en cuña mediante sistema ToggleLoc

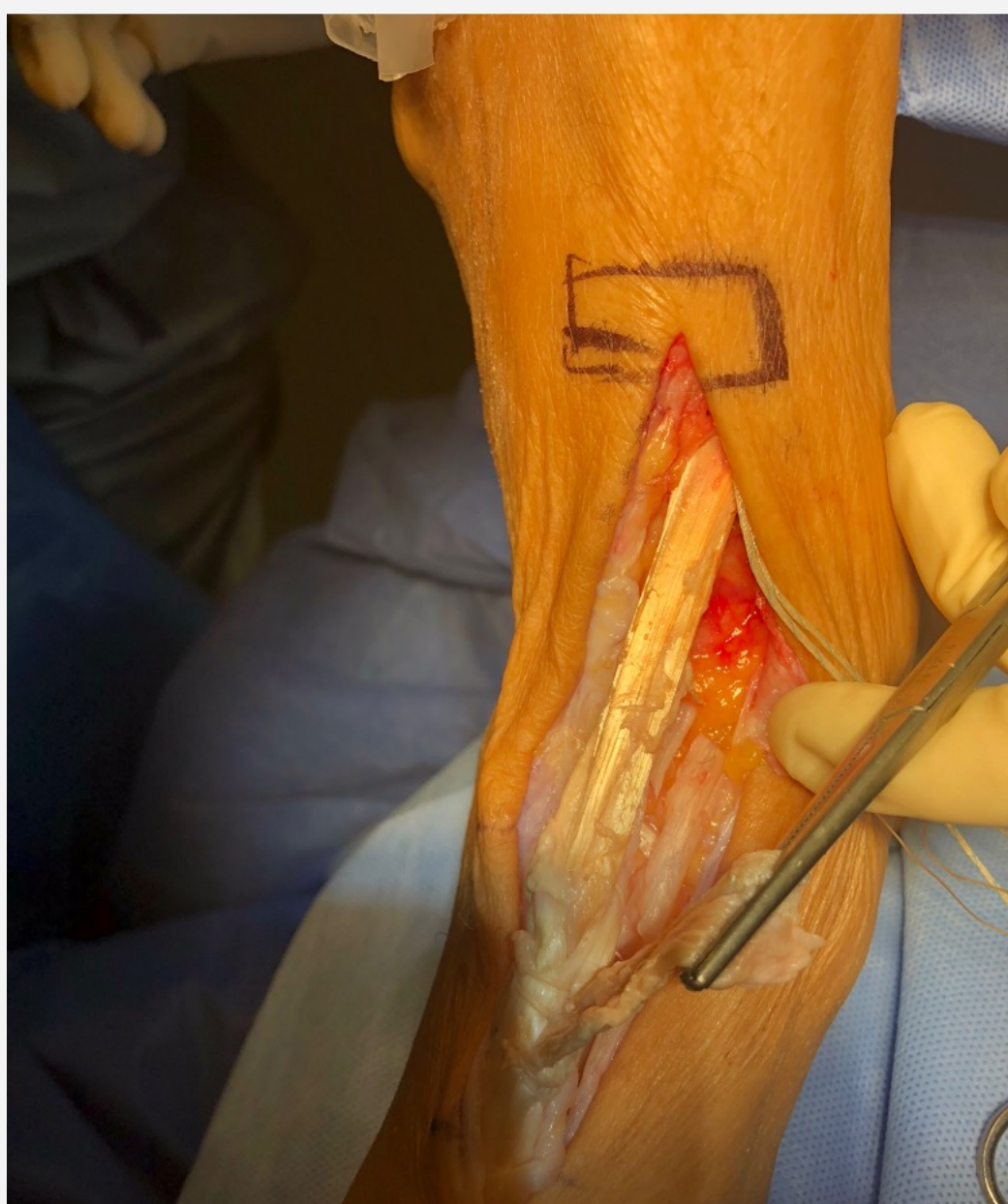

Fig 6. Sutura tipo pulvertaft al tendón nativo

RESULTADOS

- Colocamos una **férula en posición neutra durante 3 semanas** hasta la cura completa de la herida.
- Posteriormente una ortesis tipo CamWalker permitiendo a las 6 semanas empezar la carga parcial y los movimientos pasivos del tobillo. A las 12 semanas se permite la carga total y ejercicios contraresistencia.
- El paciente a los 6 meses de la cirugía presenta una evolución satisfactoria pudiendo retomar su actividad previa.

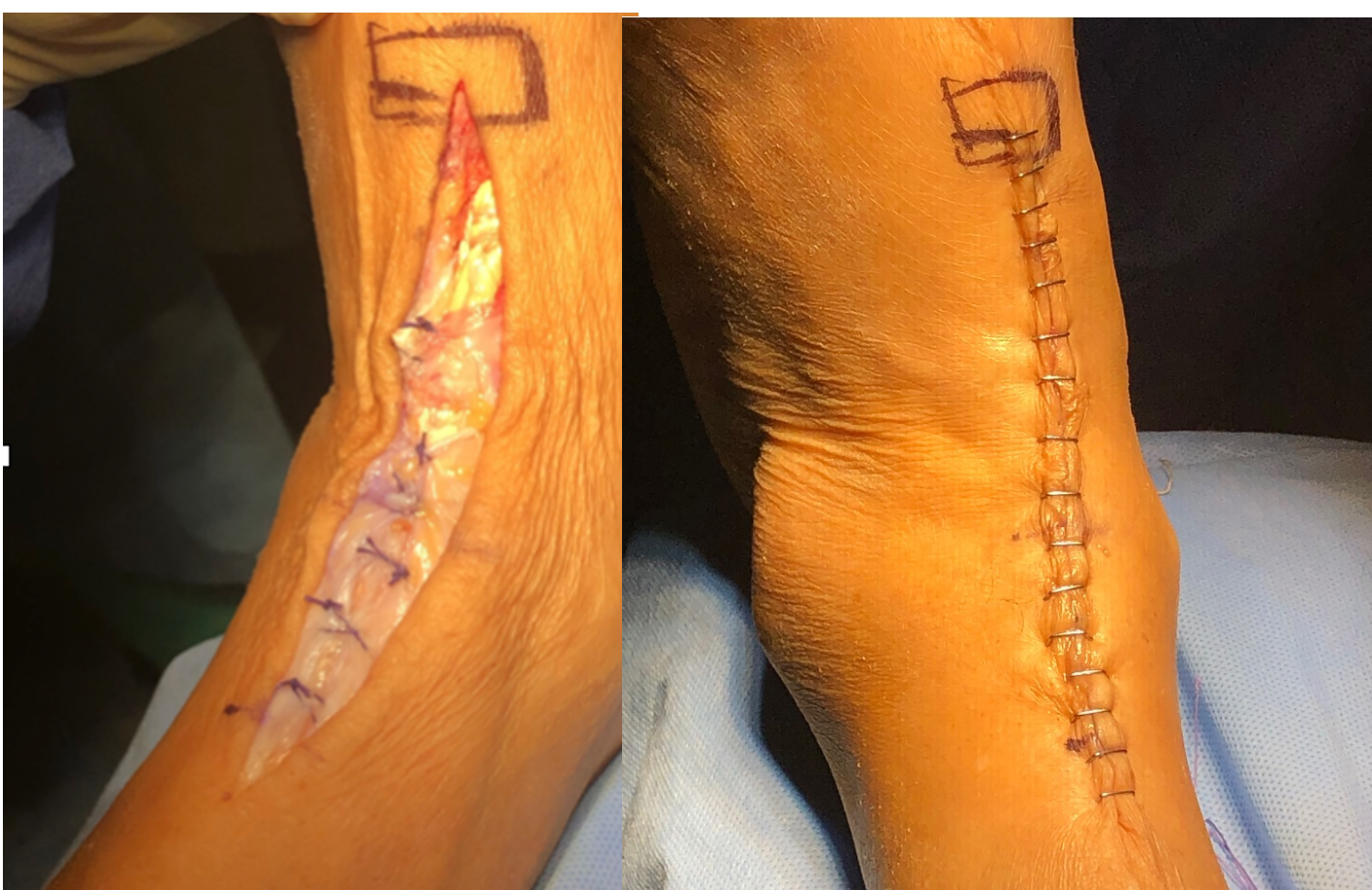

Fig 7 y 8. Cierre para evitar cuerda de arco y resultado final de la cirugía

CONCLUSIONES

Las roturas crónicas del tendón tibial anterior pueden ser solucionadas de manera satisfactoria mediante una plastia. En nuestro centro recomendamos plastia de isquiotibiales debido a su alta resistencia y su cómoda obtención.

BIBLIOGRAFÍA

1. Anagnostakos, K; Bachelier, F; Furst, OA; Kelm, J: Rupture of the anterior tibial tendon: three clinical cases, anatomical study, and literature review. Foot Ankle Int, 27:330-9, 2006.
2. Coughlin, MJ; Matt, V; Schenck, Jr., RC: Augmented lateral ankle reconstruction using a free gracilis graft. Orthopedics, 25:31-5, 2002.
3. Cracchiolo, A: Anterior tibial tendon disorders, in Advanced reconstruction. Foot and ankle, J Nunley, G Pfeffer, R Sanders, and E Trepman, Editors. 2004, AAOS: Rosemont. p. 173 - 177.