

LIPOSARCOMA DESDIFERENCIADO EN EXTREMIDADES INFERIORES, UNA RARA PRESENTACIÓN. A PROPÓSITO DE UN CASO

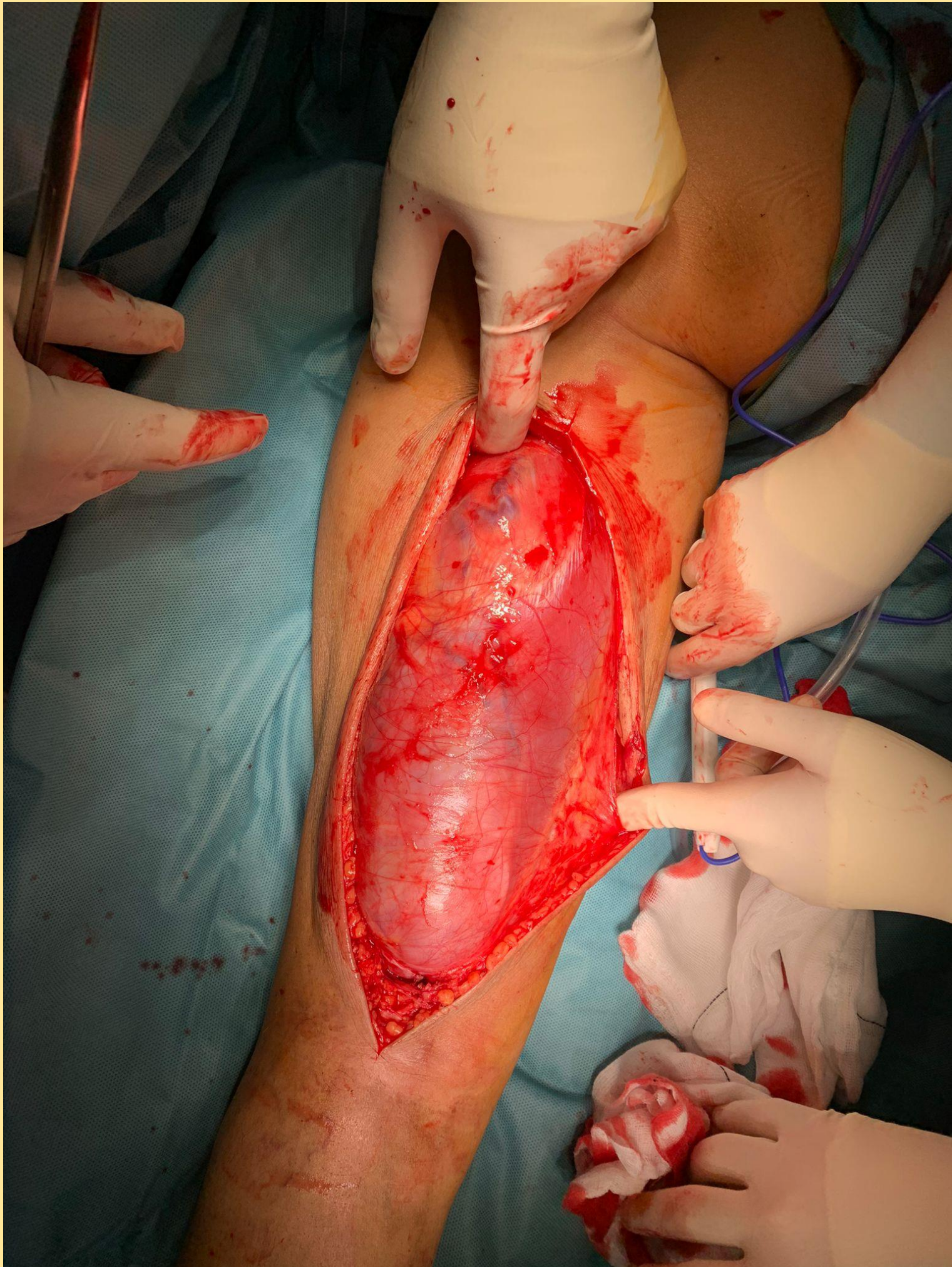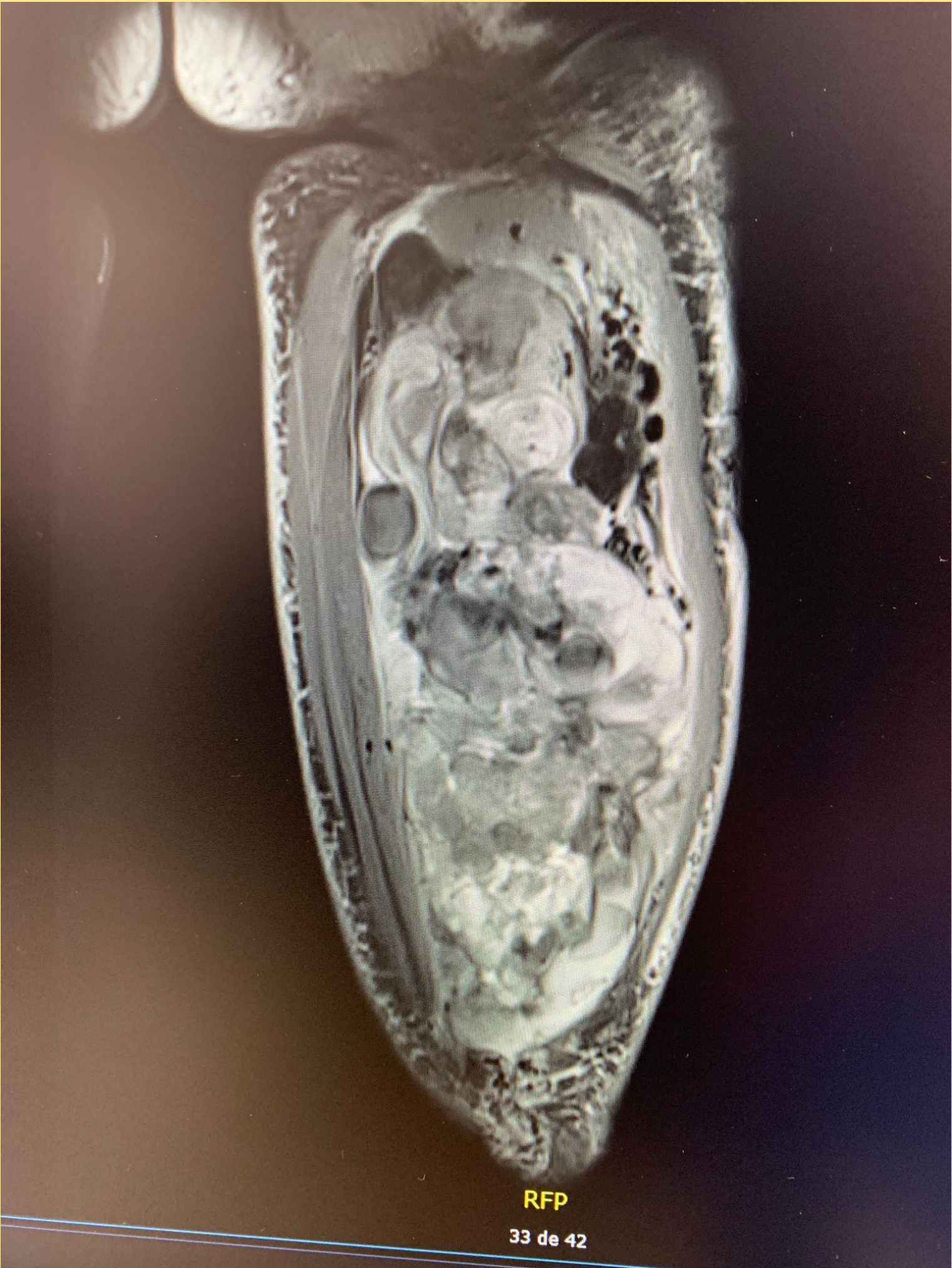
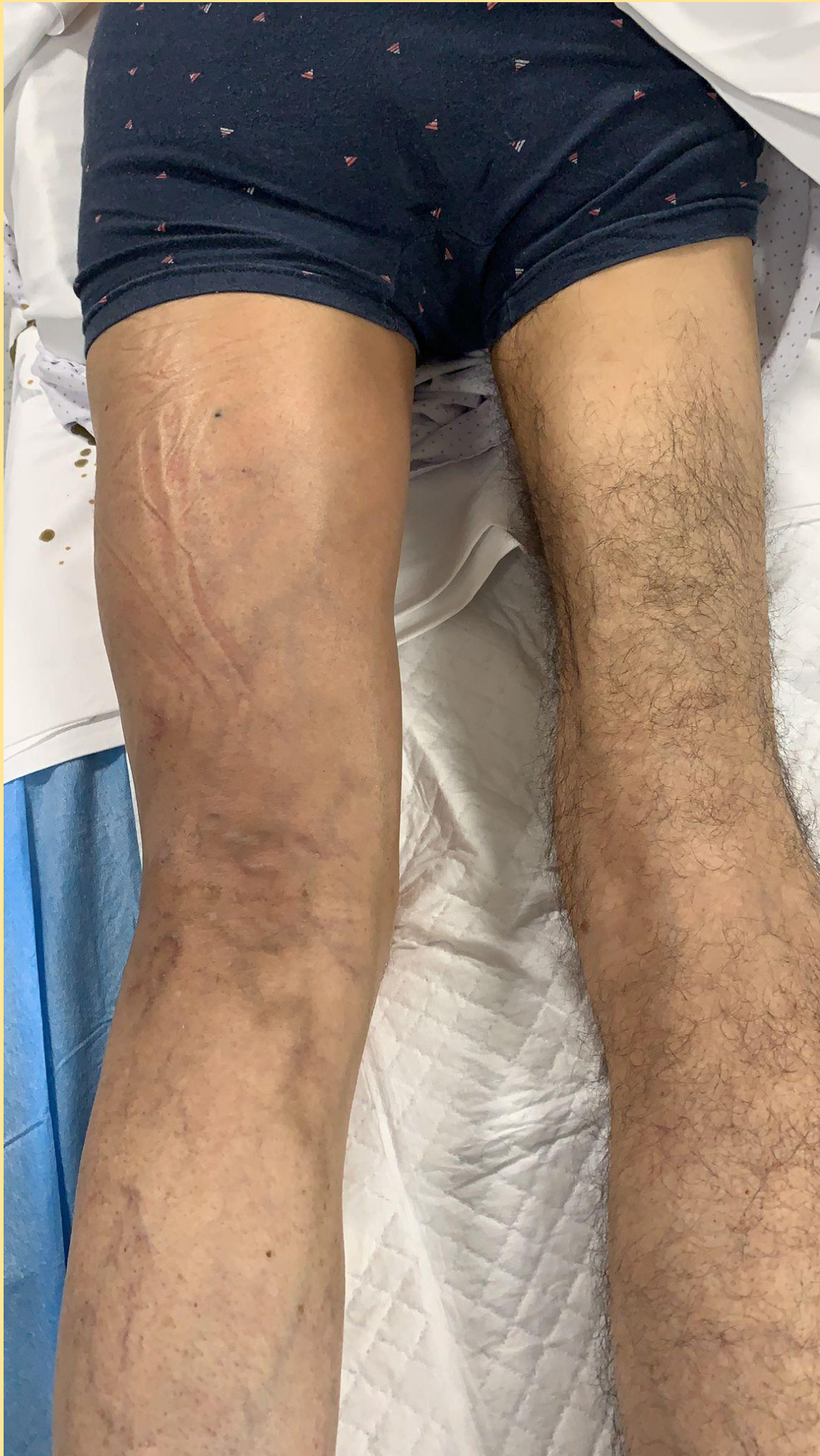Andrés Alonso, Alfonso; Merino Pérez, Josu; Hernández González, Nerea; Arteagoitia Colino, Iraia; Asua Mentxaka, Libe

OBJETIVOS

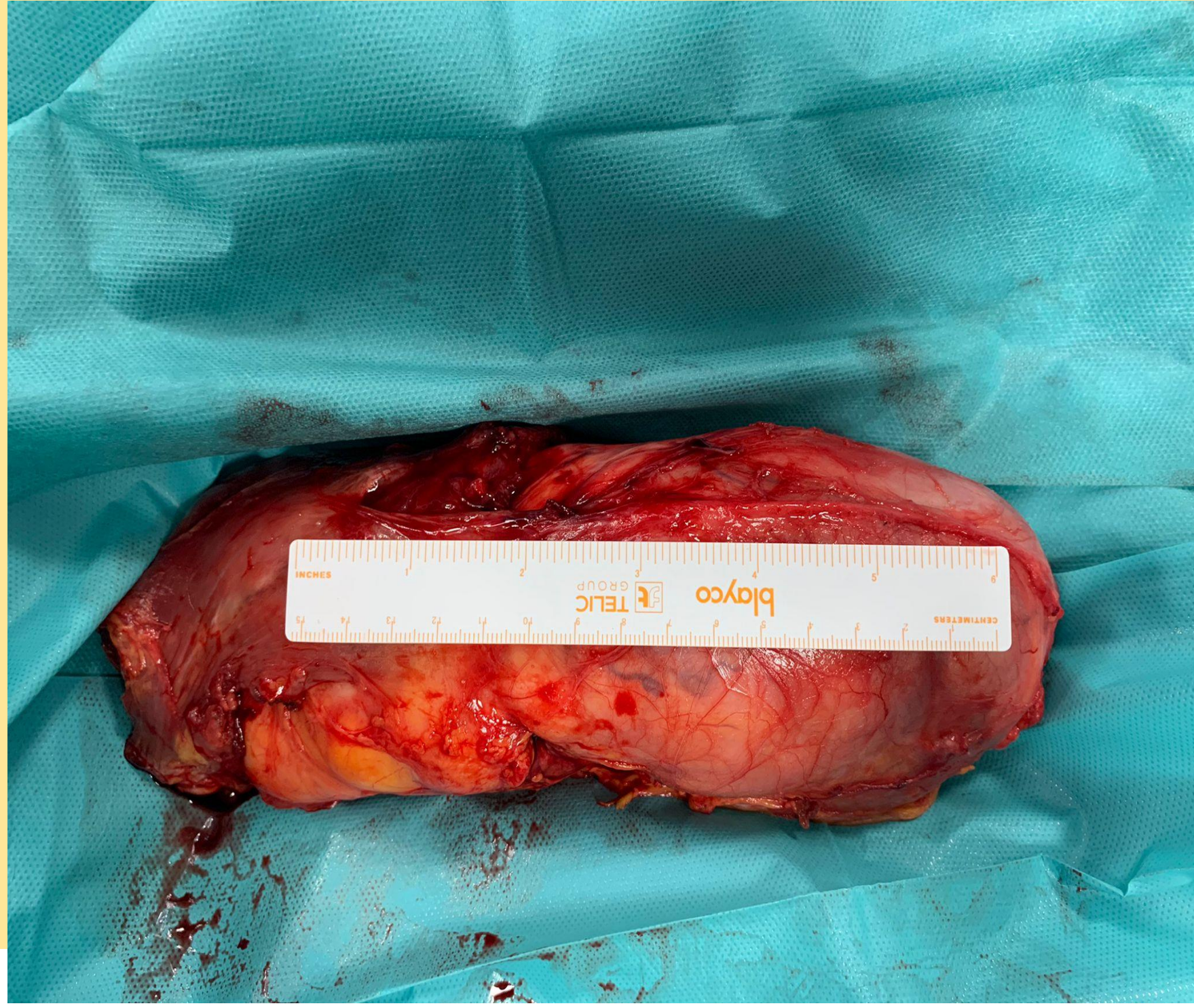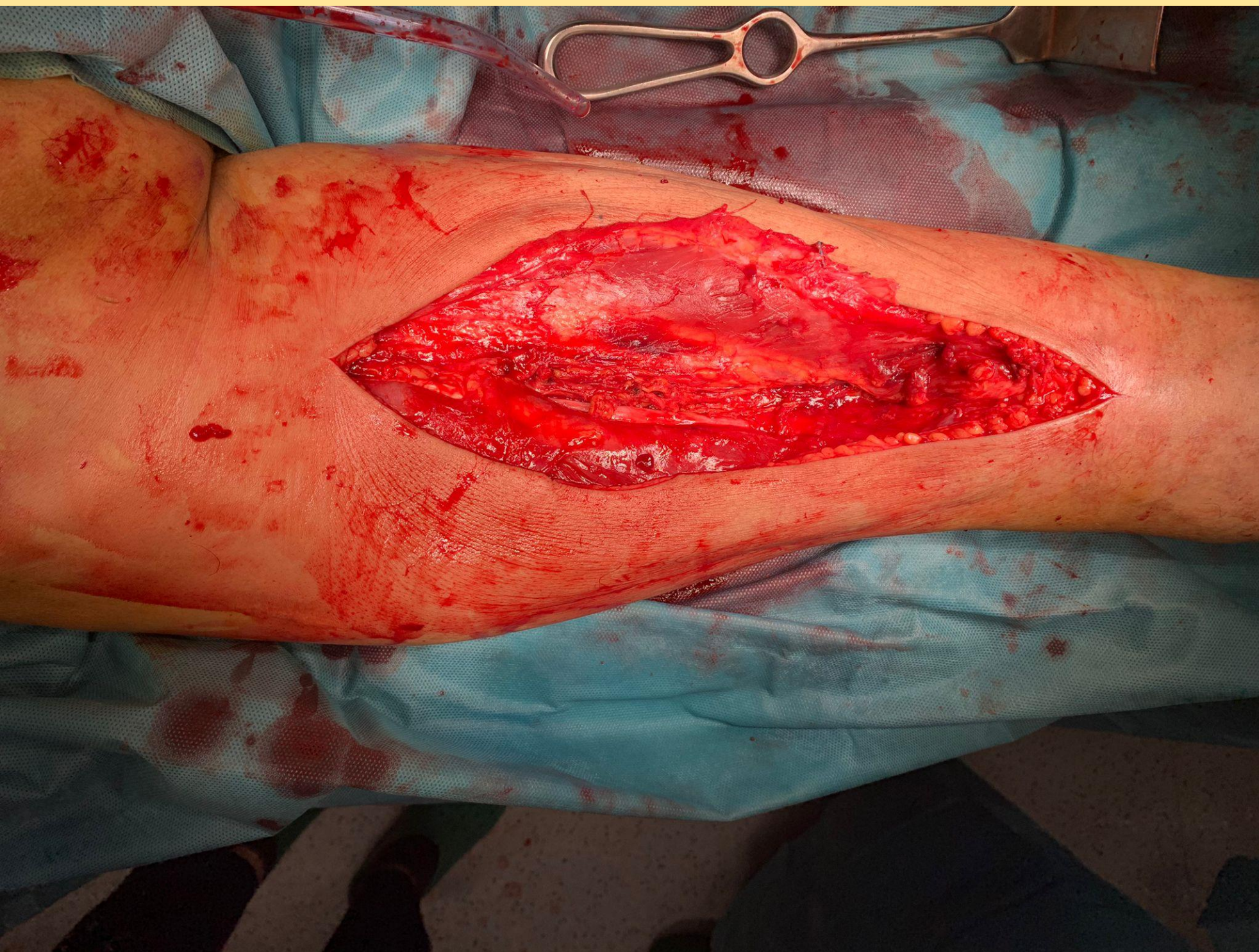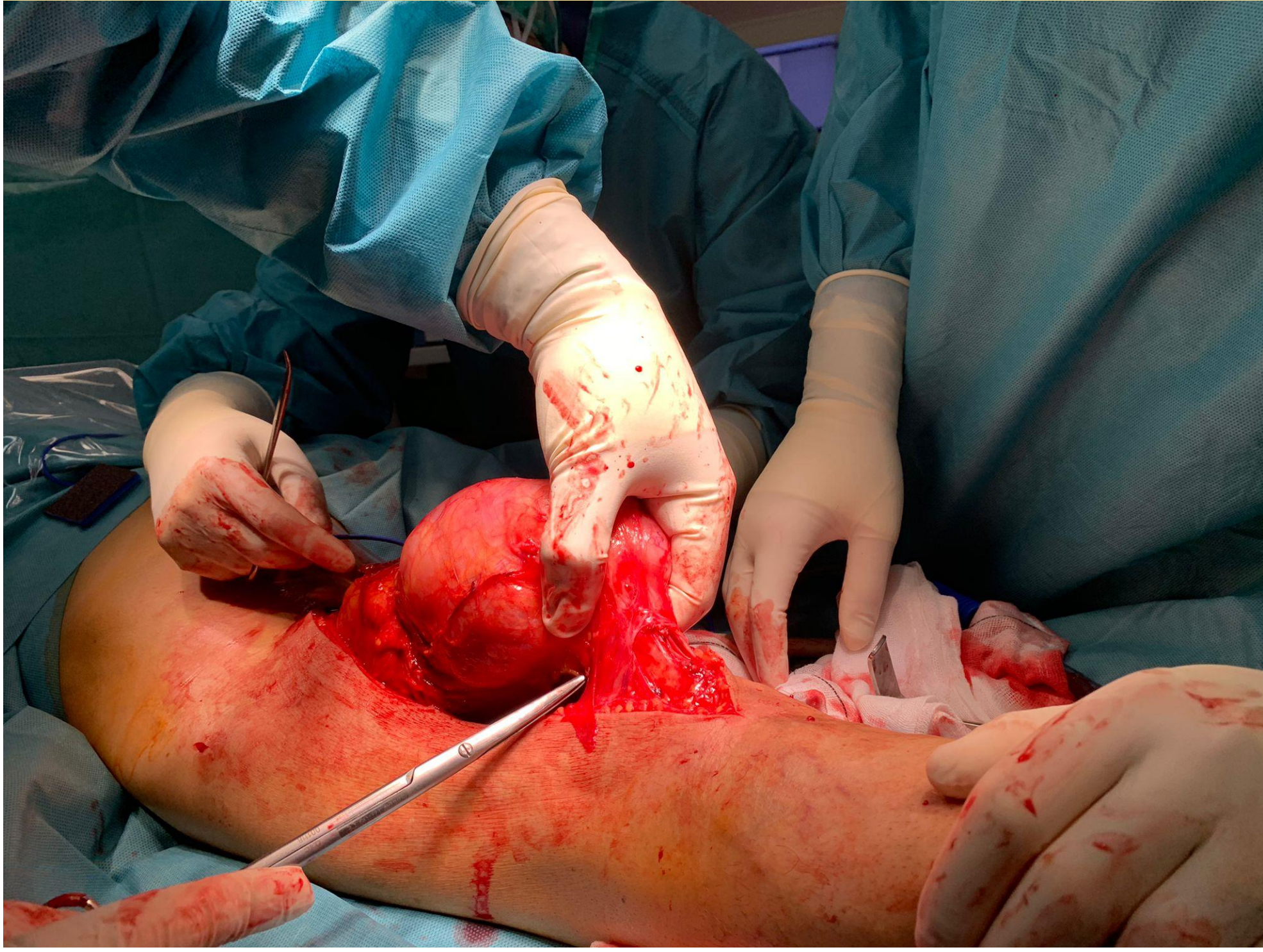
-Presentar el caso de un liposarcoma desdiferenciado en una localización atípica como es la extremidad inferior.

CASO

- Varón de 67 años que presenta **tumoración** en región posterior de muslo izquierdo de **1 año de evolución**.
- RM: **masa bien definida** de 25 x 7 x 9 cm de tumor graso a la que se yuxtapone **otra área no lipomatosa y necrosis**.
- AP: **liposarcoma desdiferenciado**.



- Tras RT neoadyuvante (50 Gy) con buena tolerancia, se realizó resección con márgenes y colocación de vectores para braquiterapia durante postoperatorio inmediato (4 fracciones de 400cGy).



RESULTADOS

- El paciente presentó una buena evolución de la herida quirúrgica. Los márgenes quirúrgicos fueron libres. En el control de los 3 meses presentaba buen control del dolor y deambulación sin ayudas ni déficits. En la RNM a los 6 meses no se evidencian signos de recidiva.

CONCLUSIONES

- El LSDD presenta una incidencia en torno al **15% de todos los liposarcomas**, y su localización más frecuente es el **retroperitoneo**.
- Existen muy pocos casos reportados en la literatura acerca de LSDD en extremidades inferiores.
- Se trata del **más heterogéneo de los sarcomas**, mostrando una amplia variedad de patrones (componente de alto y bajo grado). La confirmación diagnóstica es anatómo-patológica, si bien hay que saber que una biopsia cerrada puede pasar por alto **áreas de desdiferenciación**. El peor factor pronóstico de un LSDD es su localización retroperitoneal y se estima que hasta un **40% recidivan** (el 80% en casos retroperitoneales).

- 1. Gahvari Z, Parkes A. Dedifferentiated liposarcoma: Systemic therapy options. *Curr Treat Options in Oncol.* 2020;21:15.
- 2. Thway K. Well-differentiated liposarcoma and dedifferentiated liposarcoma: An update review. *Semin Diagn Pathol.* 2019;36:112-21.
- 3. Sengul D, Sengul I, Ustun H. Dedifferentiated liposarcoma of the left thigh: a rare case. *Med Arch.* 2019;73(2):121-2.