

ARRANCAMIENTO DE TROCÁNTER MENOR EN VARÓN DE 15 AÑOS.

García Sánchez, P; Álvarez Álvarez, S; García García, J; Gutiérrez Sáenz de Santa María, J; Junquera Méndez, C  
Hospital Universitario Central de Asturias (Oviedo).  
Hospital Universitario San Agustín (Avilés).

OBJETIVO

Presentamos el caso de un varón de 15 años que presenta un arrancamiento de trocánter menor de fémur izquierdo, tras traumatismo jugando al fútbol.

EXPLORACIÓN FÍSICA

Dolor a la palpación en región inguinal derecha y a la flexión de la cadera derecha.

PRUEBAS COMPLEMENTARIAS

- RX AP pelvis: arrancamiento de trocánter menor del fémur derecho.

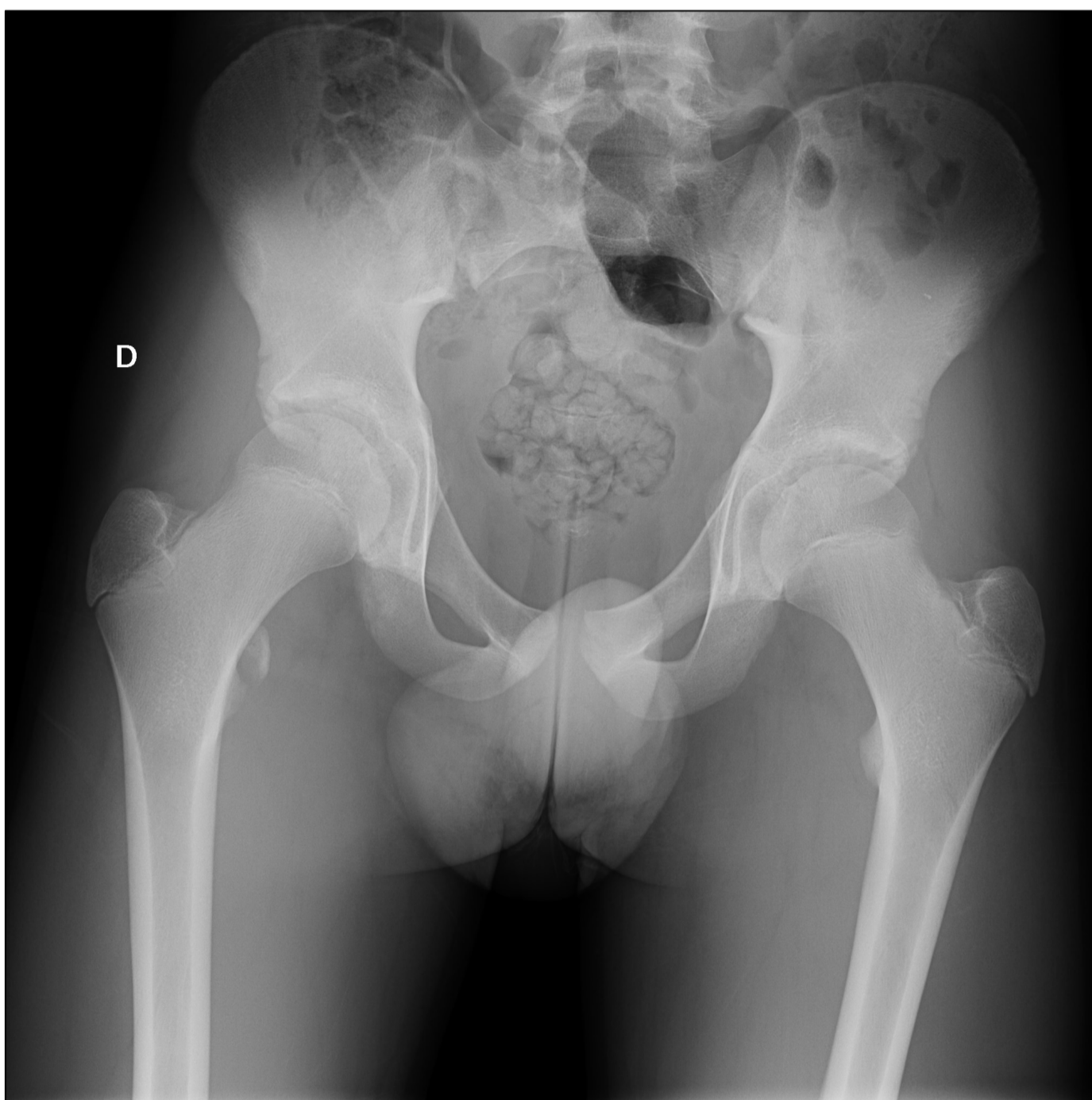


FIGURA 2. RX AP PELVIS.

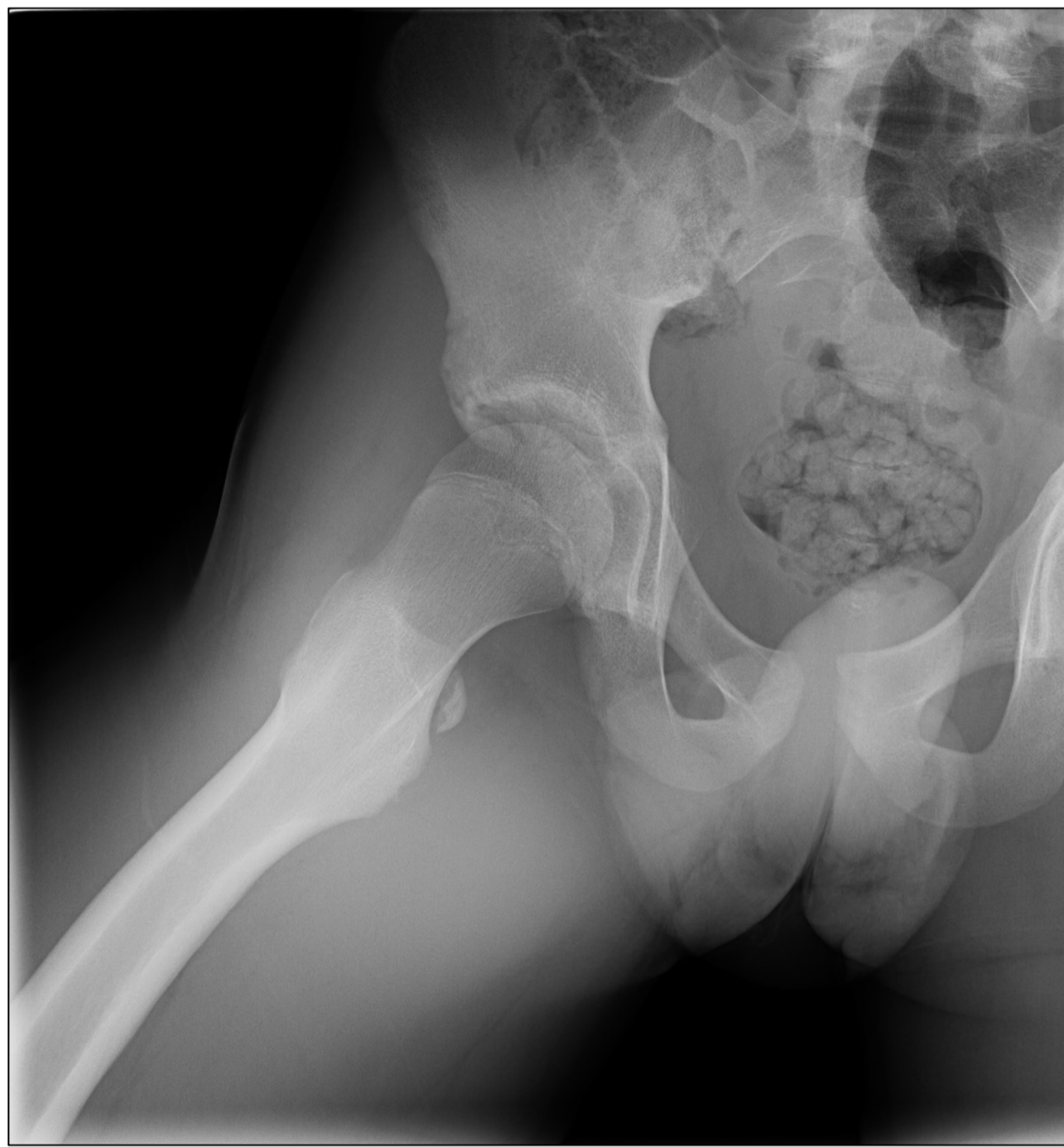

Figura 2. RX AXIAL CADERA.

TRATAMIENTO CONSERVADOR

- Se decide tratamiento conservador de la patología con AINES durante 10 días, frío local y abstención de ejercicio físico de impacto durante 8 semanas.
- Se permite apoyo parcial los primeros 10 días, con aumento progresivo de la carga en función del dolor.
- Se sigue al paciente en consultas externas de traumatología hasta los 4 meses de evolución. Al alta presenta movilidad completa e indolora de la cadera.

CONCLUSIONES

- El trocánter menor es el lugar de inserción del tendón del psoas-iliaco. En pacientes con núcleos de osificación sin fusionar, las fracturas por avulsión del trocánter menor suelen ser secundarias a una contracción muscular violenta.
- Este tipo de fractura sucede durante la adolescencia, normalmente entre los 12 y 16 años, puesto que a esta edad, los músculos y tendones son más resistentes que las apófisis.