

HALLUX VARUS CONGÉNITO BILATERAL TRATADO MEDIANTE LA TÉCNICA DE FARMER. A PROPÓSITO DE UN CASO.

Perera Fernández de Pedro, S.; Palazón Quevedo Ángel.

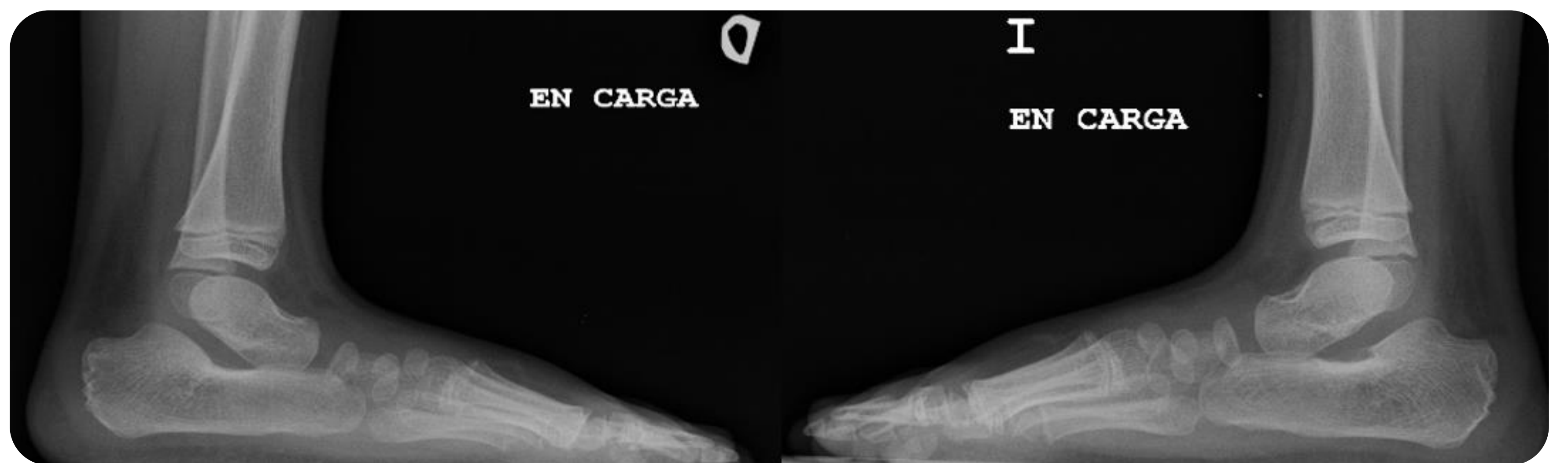
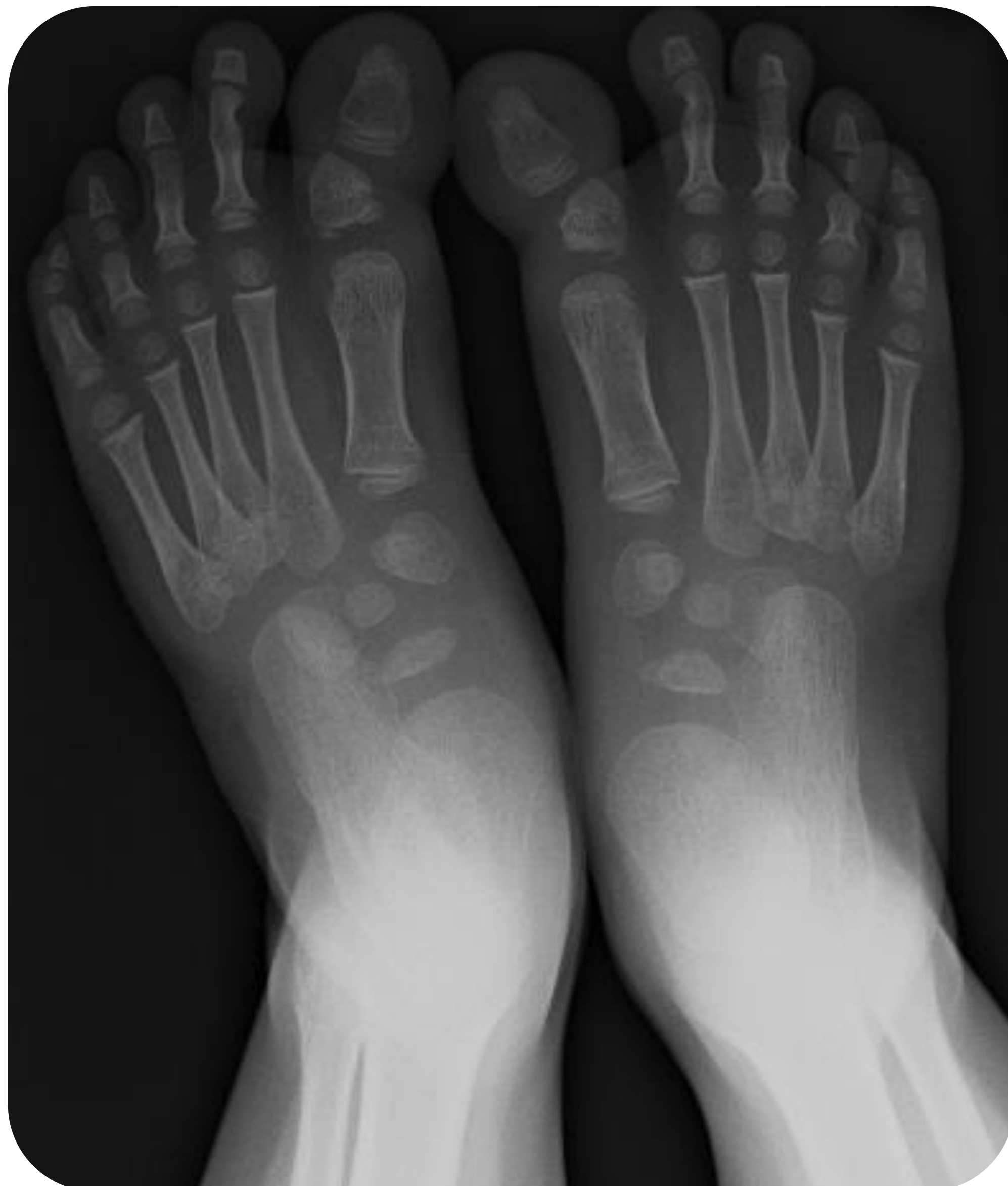Servicio de Cirugía Ortopédica y Traumatología del Hospital Infantil Universitario Niño Jesús de Madrid

Servicio de Cirugía Ortopédica y Traumatología del Hospital Universitario Puerta de Hierro de Majadahonda

OBJETIVOS

El hallux varus congénito es una deformidad rara que consiste en que el primer dedo del pie se desvía hacia la línea media del cuerpo. Se trata de una patología generalmente unilateral, ocurriendo bilateralmente en el 20% de los casos, y se clasifica en función de su gravedad desde leve a severo, siendo este último cuando supera los 90° de angulación.

Presentamos un caso de un hallux varus congénito tratado quirúrgicamente con la técnica de Farmer..

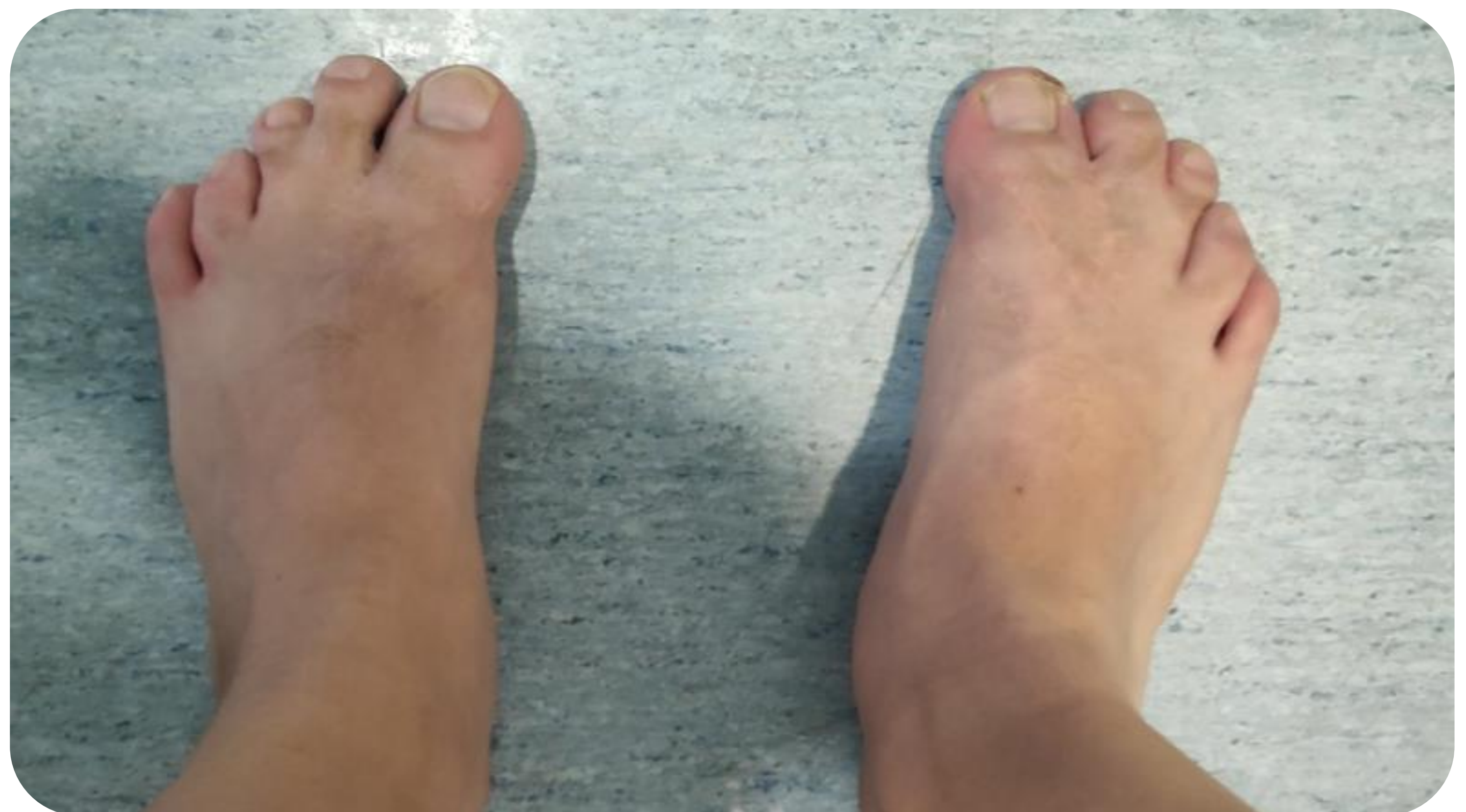
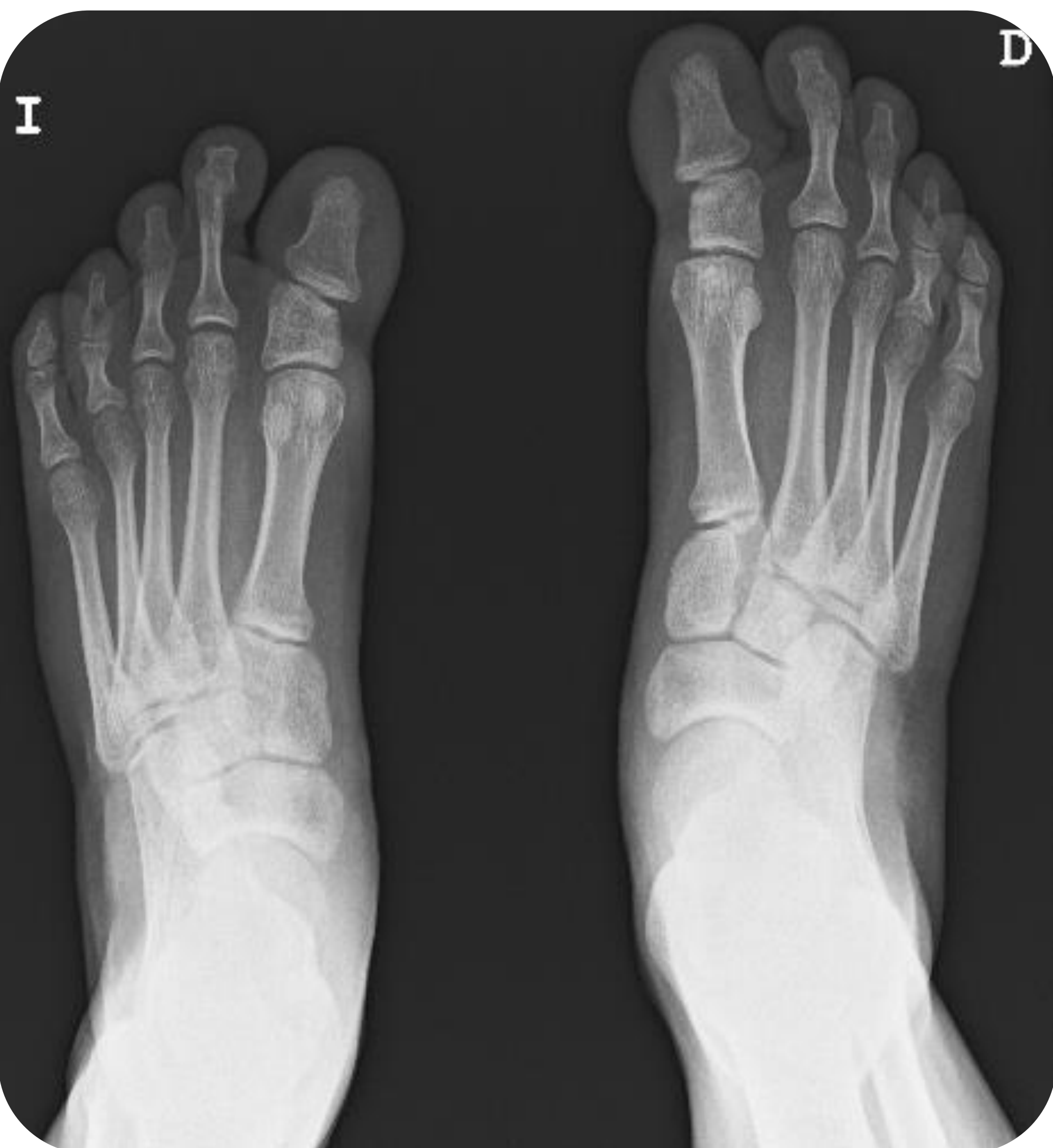
MATERIAL Y METODOLOGÍA

Paciente de 6 años en seguimiento desde los 2 años por hallux varus bilateral. Acude en esta ocasión porque la deformidad le limita de manera importante en su vida diaria, ocasionándole dolor y problemas a la hora de encontrar calzado adecuado.

Existen diferentes técnicas descritas para el tratamiento de esta deformidad. Para las deformidades leves o moderadas se puede emplear la técnica de Farmer. Para las deformidades severas y metatarso pequeño, es necesario recurrir a técnicas óseas, como la de Kelikian.

También se han descrito como alternativas terapéuticas la artrodesis y la amputación. Dada la angulación del caso (50° en cada lado aproximadamente), se propone realizar una técnica de partes blandas, la técnica de Farmer. Esta consiste en crear una sindactilia entre el primer y el segundo dedo, lo cual se lleva a cabo mediante un flap de piel rotacional en Y.



RESULTADOS

Tras la cirugía, la sindactilia consigue controlar el hallux varus a pesar de la fuerza que ejerce el primer dedo y, 11 años después, teniendo ya 16, el paciente lleva una vida sin ningún tipo de repercusión funcional, llegando incluso a jugar en un equipo de fútbol federado.

CONCLUSIONES

El hallux varus congénito es una deformidad rara, siendo menos frecuentes aún los casos bilaterales. En función de la angulación y de cada caso individual, se pueden ofrecer técnicas de partes blandas u otras que requieran gestos quirúrgicos sobre los huesos.

Dentro de las técnicas de partes blandas, la de Farmer puede ser una alternativa terapéutica que, siempre con una minuciosa técnica quirúrgica, puede ofrecer buenos resultados en términos de funcionalidad.



Hospital Infantil
Universitario
Niño Jesús



Hospital Universitario
Puerta de Hierro
Majadahonda

59 CONGRESO
secot

SOCIEDAD ESPAÑOLA DE CIRUGÍA ORTOPÉDICA Y TRAUMATOLOGÍA